

УДК 615.01

DOI: 10.14427/jipai.2016.3.70

Изучение саусалина и цинаропикрина при экспериментальном описторхозе

А.К. Байбулова¹, В.Г.Бычков², С.В. Куликова², С.Д. Лазарев², Р.М. Урузбаев², В.Ф. Корсун³¹ АО «Международный научно-производственный холдинг «Фитохимия», Республика Казахстан, г. Караганда² ГБОУ ВПО «Тюменский государственный медицинский университет» Министерства здравоохранения Российской Федерации, Российская Федерация, г. Тюмень³ Институт фитотерапии, Российская Федерация, г. Москва

Studying of sausalin and cynaropicrin in experimental opisthorchosis

А.К. Baybulova¹, V.G.Bychkov², S.V. Kulikova², S.D. Lazarev², R.M. Uruzbaev², V.F. Korsun³¹ Joint-Stock Company "International Research and Production Holding "Phytochemistry", Republic of Kazakhstan, Karaganda² SBEI All-Union production enterprise "Tumen State Medical University", Ministry of Healthcare of the Russian Federation, Russian Federation, Tumen³ Institute of phytochemistry, Russian Federation, Moscow

Аннотация

Целью является изучение антигельминтной активности «Саусалина» – оригинального лекарственного препарата на основе сесквитерпеновых лактонов соссуреи солончаковой (*Saussurea salsa* Pall. ex Spreng.) и цинаропикрина – сесквитерпенового лактона, действующего начала препарата.

Методы. Данная работа включает серию экспериментальных исследований субстанции препарата «Саусалина» для дегельминтизации методологией доклинической апробации антигельминтиков при различных формах описторхоза.

Результаты. Исследована антигельминтная активность препарата и его действующего начала в хронической и суперинвазионной формах, прослежены патологические изменения в печени до и после полной дегельминтизации. При этом установлено, что препарат «Саусалин» и его активное вещество не вызывают пролиферативных, дистрофических процессов в организме хозяев, не обладают гепато- и нефротоксичностью.

Ключевые слова

Антигельминтные средства, клинические испытания, дегельминтизация, саусалин, цинаропикрин.

Summary

The purpose is to study the anthelmintic activity of "Sausalin" - the original drug on the basis of sesquiterpene lactones *Saussurea salsa* (*Saussurea salsa* Pall ex Spreng.) and Cynaropicrin - sesquiterpene lactone, the active principle of the drug.

Methods. This work includes a series of experimental studies of "Sausalin" substance for deworming by methodology of pre-clinical trials of anthelmintics in various forms of opisthorchosis.

Results. Anthelmintic activity of drug and its active principle in chronic and super invasive forms has been studied, pathological changes in the liver before and after complete deworming have been traced. It was found that "Sausalin" and its active substance does not cause proliferative, dystrophic processes in the body of owners and do not have hepato- and nephrotoxicity.

Keywords

Anthelmintic agents, clinical trials, deworming, Sausalin, Cynaropicrin.

Введение

Описторхоз – паразитарное заболевание, вызываемое трематодой *Opisthorchis felineus* (Rivolta, 1884), проявляется как системное заболевание

с поражением органов и систем хозяина [1-4]; паразитоз отнесён к группе болезней пролиферации и канцерогенных гельминтозов, т.к. на фоне суперинвазионной формы чаще развиваются

опухли печени (Хадиева Е.Д., 2010), желудка, поджелудочной и молочной желёз [5-8].

Системность поражения описторхоза обеспечивает разнообразие и многогранность клинических проявлений, относящихся к различным направлениям медицинской практики: кардиология, инфектология, хирургия, терапия, акушерство и гинекология, дерматология, стоматология, урология и др. Длительная инвазия паразитами нередко приводит к инвалидизации и смертельному исходу пациентов, в т.ч. внезапной сердечной смерти, т.е. описторхоз существенно снижает потенциал населения очагов описторхоза в России, Казахстане и др. странах, эндемичных по данному гельминтозу [9-15].

Борьба с описторхозом проводится по различным трендам профилактики болезни и его осложнений, предкурабельная подготовка, дегельминтизация и реабилитация в резидуальном периоде [16, 17].

Необходимость выполнения каждого этапа работы врачей очевидна, однако без эффективной дегельминтизации все усилия медицинского персонала и пациентов сводятся к паллиативным мерам [18].

Дегельминтизация при описторхозе оптимизирует показатели трудоспособности населения гиперэндемичного очага инвазии, поэтому поиск и внедрение антигельминтных средств имеет огромное значение, т.к. приводит к оздоровлению инвазированных и снижению канцерогенного риска; особое значение повышению активности антигельминтиков придаётся при суперинвазионном описторхозе (СО) в гипер- и мезоэндемичных очагах [19, 20].

Необходимо отметить, что в настоящее время предлагается большой спектр антигельминтных средств [21-23], однако широкого применения в работе многие из них не нашли, в т.ч. в липосомальной форме, которая в доклинической апробации оказалась более эффективна [24]. Настоящий ренессанс претерпевает поиск препаратов из растительного сырья.

В связи с этим огромный интерес представляет применение фитопрепаратов, разработанных в Международном научно-производственном холдинге «Фитохимия» (г. Караганда, Республика Казахстан), где проведены фитохимические исследования экстракта сосюреи солончаковой. Разработан опытно-промышленный регламент получения оригинального препарата «Саусалин», обладающего противопаразитарной активностью, на примере данного препарата усовершен-

ствована методология доклинической апробации антигельминтиков [25- 26].

Данная работа включает серию экспериментальных исследований субстанции препарата «Саусалина» для дегельминтизации при различных формах описторхоза. Кроме того, изучена антигельминтная активность его действующего вещества - цинаропикрина, выделенного из сосюреи солончаковой. Цинаропикрин (3-8-4' гидроксиметакроил) - 1, 5, 7 α , 8 β (H) - гвай - 4(15), 10 (14), 11 (13) - триен - 12,6-олид) - маслообразное вещество желтоватого цвета, без запаха; растворяется в полярных растворителях, разжижается водой.

Материалы и методы

Объекты исследования. Лабораторные животные – сирийские хомяки ♀ и ♂, исходной массой 90-100 г (n=110); метацеркарии, мариты, яйца трематоды *Opisthorchis felineus* (Rivolta, 1884).

Внутренние органы животных (печень, почки), фекалии инвазированных хомяков, саусалин, цинаропикрин.

В качестве объекта модельной системы использован сирийский хомяк *Mesocricetus auratus* (n=110, 55 ♀ и 55 ♂) исходной массой 97,4±1,5 г. Животные находились на карантине 10 суток (период адаптации к условиям содержания и рациона). Рацион соответствовал для данного вида грызунов.

Содержание животных соответствовало ст.4 и ст.7 Федерального закона РФ «О защите животных от жестокого обращения (1999); требованиям приказа МЗ СССР 12 августа 1997г № 755 «О мерах по дальнейшему совершенствованию организационных форм работы с использованием экспериментальных животных»; Европейской конвенции о защите позвоночных животных, используемых для экспериментов или в иных научных целях (ETS №123, Страсбург, 18.03.1986).

Формирование групп животных. Животные были разделены на 6 групп: 1 – контроль, интактные животные (К, n=10); 2 – Саусалин – в дозе 40мг/кг (Sau /40, n=20); 3 – цинаропикрин в дозе 40 мг/кг (ЦП/40, n=20); 4 – описторхоз (О, n=20); 5 – описторхоз + саусалин в дозе 40 мг/кг (О+ЦП/40, n=20); 6 – описторхоз + цинаропикрин в дозе 40 мг/кг (О+ЦП/30, n=20). В каждой группе животных было равное число ♀ и ♂.

Выделение метацеркарий *Opisthorchis felineus*. Метацеркарии описторхисов выделялись из мышц язей методом переваривания в искусственном желудочном соке с контролем жизнеспособности 0,5 % раствором трипсина. Личинки

переносили в 5% раствор глюкозы и помещали в холодильник при температуре +4°C на 24 часа (фаза адаптации). В чашках Петри под контролем микроскопа, х20, выделяли жизнеспособные особи (по круговому движению личинки в цисте), подсчитывали и переносили в 48 луночные планшеты по 50 экземпляров на лунку в объеме 500 мкл 5% глюкозы.

Модель описторхозной инвазии. Для воспроизведения описторхозной инвазии сирийских хомяков заражали жизнеспособными метацеркариями *Opisthorchis felineus*, которые вводились животным *per os* через зонд в дозе 50 метацеркарий в 0,5 мл физиологического раствора.

Подготовка и введение животным саусалина и цинаропикрина.

Доклиническое исследование саусалина (САУ) и цинаропикрина (ЦП) проводили на модели острого и хронического описторхоза. Острую фазу гельминтоза создавали традиционным способом: 20 самцов и 10 самок (сирийские хомяки) заражали 50 метацеркариями описторхисов, введение САУ и ЦП (40 мг/кг) проводили на 10 сут. после инвазии. Хроническую форму описторхоза моделировали также у сирийских хомяков массой $98,3 \pm 2,1$ г.: 30 самцов и 20 самок – заражение 50 метацеркариями. СО моделировали при хронической инвазии, повторное заражение 50 метацеркариями. В группе животных (по 20 хомяков) вводили САУ или ЦП (доза 40 мг/кг). При вскрытии животных вырезали кусочки тканей печени, легких и почек размером 2,5x2,0x1,0 см, и 1,0x1,0x1,0 мм; материал фиксировали в 10% растворе нейтрального формалина и глутаральдегиде.

Исходный концентрат препаратов растворяли в 75% этаноле и добавляли дистиллированную воду до установления дозы 40 мг в 100 мл раствора. Полученный раствор вводили в объеме 500 мкл через изогнутую толстую иглу в желудок подопытных животных. Конечная концентрация саусалина и цинаропикрина составляла, соответственно, 40 мг/кг массы хомяков. Введение антигельминтиков производили на 30 сутки после заражения личинками описторхисов (хроническая фаза инвазионного процесса), забой животных проводили на 8 сутки после введения препаратов.

Забой животных и анализ результатов заражения. Забой хомяков проводили под эфирным наркозом в соответствии с Правилами работы с лабораторными животными и с разрешения этического комитета ТюмГМУ.

Вскрытие трупов животных. После перевязки общего желчного протока выделяли печень, поджелудочную железу и проводили гельминтологическое исследование органов по К.И. Скрябину. После раскрытия билиарного тракта подсчитывали имеющиеся в просвете описторхисы. Дальнейшее исследование проводилось следующим образом. Ткань печени раздавливали механическими движениями пальцев в сосудах из органического стекла с водой, перемешивали полученную массу и отстаивали в течение 1,5 часов. Для получения жизнеспособных марит применяли физиологический раствор. Печеночный субстрат, находящийся на поверхности, удаляли и подсчитывали паразитов (мариты), расположенных на дне сосуда. Путем микроскопирования определяли их жизнеспособность.

Паразитологические исследования

Оценка репродуктивной активности гельминтов. Яйца описторхисов выявляли в пробах фекалий зараженных животных методами копроовоскопии. Использовали три основных метода – микроскопия нативного мазка, метод Фюллеборна и метод Талемана. Анализ проводили последовательно: после микроскопии нативного мазка, делали пробу Фюллеборна или Талемана. Результат считали положительным, если в пробе были обнаружены яйца гельминтов.

Эффективность препаратов определили по следующим критериям:

Популяционный и гендерный анализы при помощи формул:

а) Индекс экстенсэффективности
$$ИЭЭ = \frac{\text{число полностью дегельминтизированных}}{\text{число зараженных, подвергшихся дегельминтизации}} \times 100$$

$$ИЭЭ = \frac{N1}{M1} \times 100$$

б) Индекс интенсэффективности
$$ИИЭ = \frac{\text{число выделенных паразитов после дегельминтизации}}{\text{число гельминтов до дачи препарата}} \times 100$$

$$ИИЭ = \frac{N2}{M2} \times 100$$

Методами световой микроскопии (окраски: гематоксилином и эозином, серебрение по Футу, ШИК-реакция, по Ван-Гизону) определили общую структуру печени и других органов. Иммуногистохимические реакции с антителами к Ki-67, p53, CD34 выявляли тенденции и степень пролиферативной активности элементов паренхимы печени при заправке препаратами, в острой фазе гельминтоза, при суперинвазионном описторхозе и в резидуальном периоде.

Результаты исследования

При заражении 20-ти хомяков 50-ю личинками *Opisthorchis felinus* в интрамуральных и внепеченочных желчных протоках выявлено 46,3–47,2±3,2 жизнеспособных паразита, по данному показателю проводилось исследование, т.к. позволяет наиболее достоверно выполнить математические подсчеты показателей эффективности антигельминтика.

Дегельминтизация хомяков с острой фазой описторхоза существенных результатов не дала: у 30 животных обнаружено 218 ювенильных описторхисов, т.е. средние показатели интенсивности инвазии составила 14,36 особей (в контрольной группе – 47,2).

В опытах с хроническим описторхозом выявлены следующие показатели:

Саусалин

Индекс экстенсэфективности
ИЭЭ – популяционный – 98,4%
ИЭЭ гендерный (самцы) – 98,8%
ИЭЭ гендерный (самки) – 98,0%
Индекс интенсэфективности
ИИЭ – популяционный – 98,7%
ИИЭ гендерный (самцы) – 98,8%
ИИЭ гендерный (самки) – 98,4%

Цинаропикрин

Индекс экстенсэфективности
ИЭЭ – популяционный – 94,0%
ИЭЭ гендерный (самцы) – 95,0%
ИЭЭ гендерный (самки) – 90,0%
Индекс интенсэфективности
ИИЭ – популяционный – 97,8%
ИИЭ гендерный (самцы) – 95,7%
ИИЭ гендерный (самки) – 93,5%

На основании проведенных экспериментов по определению антигельминтного действия

саусалина и цинаропикрина выявлены низкая эффективность в острой фазе и высокая активность при хроническом описторхозе.

При суперинвазионной форме гельминтоза показатели дегельминтизации представлены в таблице.

Морфологическая картина печени при описторхозе и СО подробно изложена ранее [1, 3]. В материале данного исследования наибольшее внимания заслуживают процессы склеротических ремоделирований органа. В хронической фазе гельминтоза (ХО и СО) выявлены следующие формы фиброза: перидуктальный, перидуктулярный, периваскулярный, нодулярный, перисинуоидальный и перицеллюлярный (рис. 1). В почках отмечены изменения характерные для паразитарной нефропатии. В острой фазе после дегельминтизации обостряются аллергические реакции немедленного и замедленного типов, повсеместно отмечается феномен Сплендре-Хопплера, дистрофия гепатоцитов, увеличение показателей митотического индекса холангиоцитов и пролиферации коммитированных клеток печени. В почках обнаружены массивные эозинофильно-клеточные инфильтраты, дистрофия эпителия и полнокровие сосудов (рис. 2, 3).

Морфологический анализ печени после заправки животных саусалином и цинаропикрином представлен следующим образом.

Структура органа не изменена, сохранена дольчатая морфология печени. Стромальный компонент состоит из хорошо выраженных волокнистых элементов, сосудов и ветвей билиарного тракта; признаков холе- и билирубиностаза не выявлено, т.е. синтез и отток компонентов желчи не отличается от состояния печени в норме. Паренхиматозная часть органа (гепатоциты, холангиоциты) воспринимают краситель адекватно, нормохромны (рис.

Таблица – Эффективность дегельминтизации хомяков саусалином и цинаропикрином при суперинвазионном описторхозе

Критерии	Гендерный признак	Эффективность (%)	
		Саусалин	Цинаропикрин
ИЭЭ	популяция	95,2	97,4
ИИЭ	популяция	95,9	98,6
ИЭЭ	самцы	98,3	98,4
ИЭЭ	самки	93,3	98,0
ИИЭ	самцы	94,9	97,9
ИИЭ	самки	93,8	98,4

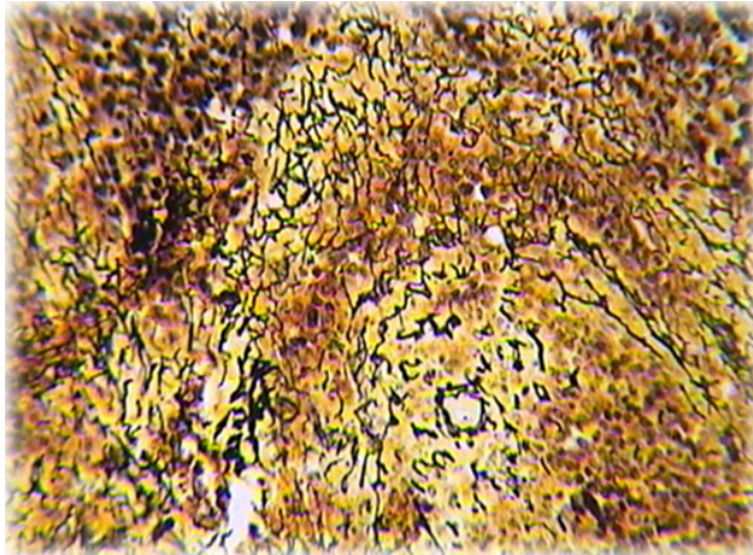


Рис. 1. Суперинвазионный описторхоз. Перичеллюлярный фиброз. Окраска по Футу, импрегнация азотнокислым серебром. X10.

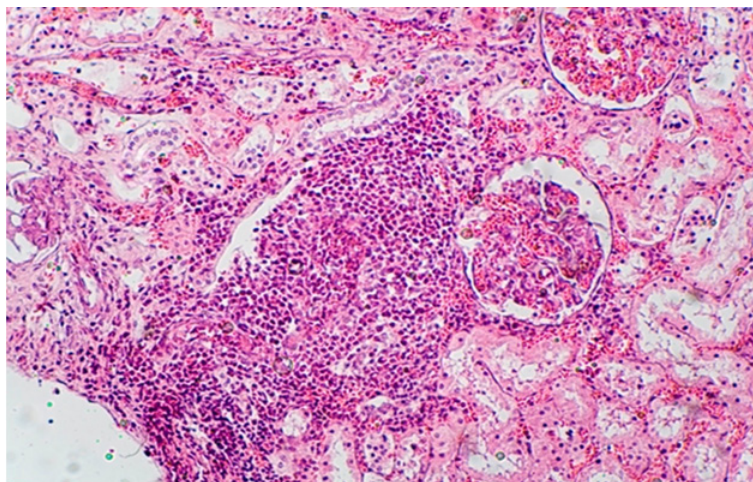


Рис. 2. Инfiltrат из эозинофильных гранулоцитов почки. Окр. гематоксилином и эозином, X20.

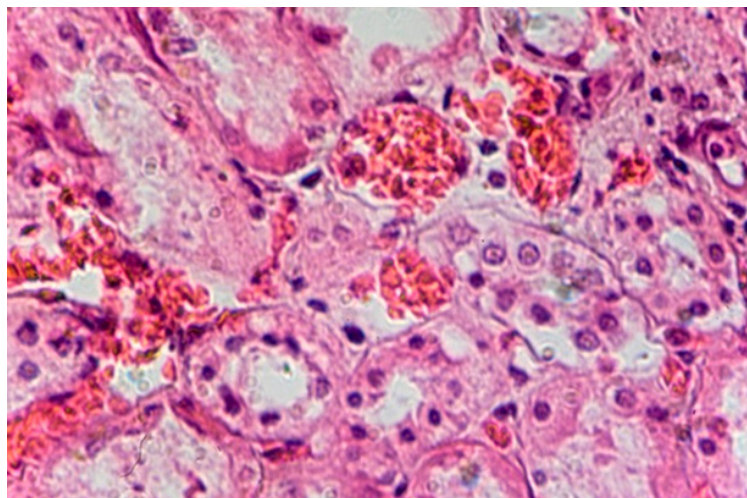


Рис. 3. Полнокровие микроциркуляторного русла почки при СО. Окр. гематоксилином и эозином, X40.

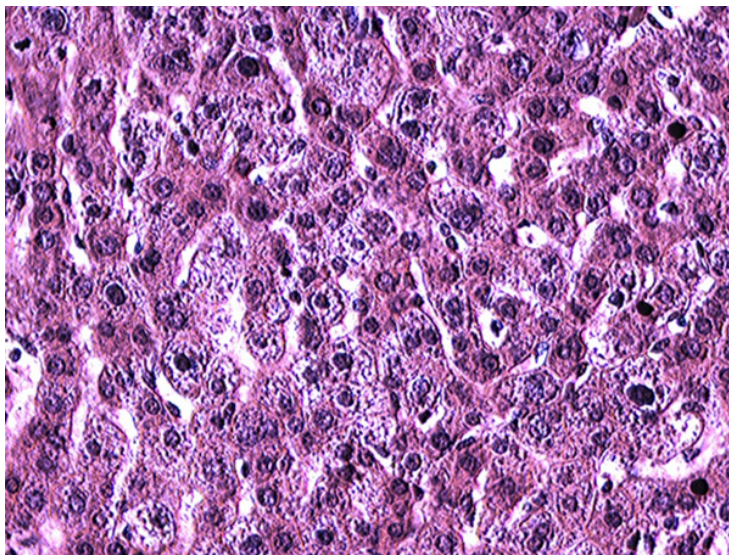


Рис. 4. Нормальное строение печени после затравки цинаропикрином. Окр. гематоксилином и эозином. X20.

4). Проллиферативная активность стволовых, прогениторных, коммитированных клеток и элементов гепато- и холангиоцеллюлярного дифферонов при малом и большом увеличении микроскопа не отличается от нормы. Дистрофические изменения в гепатоцитах отсутствуют. Некроз гепатоцитов не отмечен. Печень представлена органом здорового животного.

Заключение

Таким образом, при заражении сирийских хомячков 50 метацеркариями, личинками *Opisthorchis felineus*, в печени, желчном пузыре и экстрамуральных желчных протоках приживается не более 47,2 мари паразита. Проведённое исследование позволит наиболее достоверно производить математические подсчёты показателей эффективности антигельминтика.

На основании проведённых экспериментов по определению антигельминтного действия саусалина и цинаропикрина выявлены низкая эффективность в острой фазе и высокая актив-

ность при хроническом и суперинвазионном описторхозе.

Патоморфологическое исследование печени и почек при остром описторхозе выявило ущербность этих органов, которая усугубляется при дегельминтизации, поэтому применение любых антигельминтиков в этот период болезни противопоказано.

Саусалин и цинаропикрин не вызывают апоптоза клеток, дистрофических, некробиотических, некротических процессов гепатоцитов; препарат не индуцирует пролиферативные реакции элементов стромы и паренхимы печени. Саусалин и цинаропикрин не оказывает нефротоксического действия.

Саусалин рекомендуется к клиническому испытанию, однако следует учитывать его дозировку в зависимости от длительности инвазии, атрофических и склеротических процессов в кишечнике и печени. Наиболее оптимальным является дегельминтизация в начальные сроки хронического описторхоза, т.е. после начала яйцепродукции.

Литература

1. Бычков В.Г. Описторхоз в гиперэндемичном очаге и проблема канцерогенеза. Москва. 1988; 49 с.
2. Соловьева О.Г., Бычков В.Г., Хадиева Е.Д., Баранов С.В. Легочная патология при суперинвазионном описторхозе. Медицинская наука и образование Урала. 2010; 3: 66–70.
3. Куликова С.В., Хадиева Е.Д., Орлов С.А. и др. Поражение сердца при суперинвазионном описторхозе. Медицинская наука и образование Урала. 2011; 1: С.66–68.
4. Куликова С.В. Структурно-функциональные изменения сердца и антропометрических показателей у больных суперинвазионным описторхозом. Тюмень. 2011, 22 с.
5. Хадиева Е.Д. Цито- и морфогенез первичного рака печени на фоне описторхоза. Тюмень, 2011, 22 с.
6. Хадиева Е.Д., Лукманов И.Р., Сабиров А.Х., Бычков В.Г. Гастроинтестинальные стромальные опухоли (GISTs). Медицинская наука и образование Урала. 2010; 3: 165–167.

7. Зуевский В.П., Бычков В.Г., Целищева П.В., Хадиева Е.Д. Описторхоз как промотер гастроинтестинального паразитоза. Медицинская паразитология и паразитарные болезни. 2015; 4: 7–10.
8. Сабиров А.Х. Гистологические, иммуногистологические и молекулярно-генетические маркеры при раке молочной железы на фоне описторхозной инвазии. Медицинская наука и образование Урала. 2010; 1: 82–83.
9. Соловьёва А.В. Хронический описторхоз и беременность. Руководство для врачей. ГЭОТАР-Медиа: 2007, 130 с.
10. Кармалиев Р.С. Описторхоз плотоядных в западном Казахстане и его терапия. Труды Всероссийского института гельминтологии им. К.И. Скрябина. М.: 2005; Т.41: 131–139.
11. Кусаинова А.С. Эпидемиологические особенности описторхоза на современном этапе. Караганда: 2010, 21 с.
12. Кошеров Б.Н., Кусаинова А.С. Современные проблемы описторхоза. Медицинский журнал Западного Казахстана. 2009; 1: 32.
13. Кусаинова А.С., Сыздыков М.С., Алишева Г.Л., Кошеров Б.Н. Современные проблемы описторхоза. Материалы Международной научно-практической конференции «Совершенствование медицинского образования – гарантия эффективного здравоохранения». Караганда: 2010; 269.
14. Кусаинова А.С. Описторхоз – эпидемиологические аспекты в Республике Казахстан. Наука и здравоохранение. 2010; 1: 93–95.
15. Матаев С.И., Бычков В.Г., Кривцова О.В., и соавт. Влияние суперинвазионного описторхоза на течение беременности и родов в условиях гиперэндемического очага. VII Международная научная конференция «Здоровье семьи – XXI век», Валлетта (Мальта). 2003; 122–123.
16. Джафаров М.Х., Василевич Ф.И., Довгалев А.С. и соавт. Антигельминтные субстанции: основные классы, проблемы, тенденции развития и перспективы. Медицинская паразитология и паразитарные болезни. 2016; 2: 47–53.
17. Аносов И.С. Формирование системы взаимодействия субъектов обращения лекарственных средств на основе концепции фармацевтической безопасности. Москва: 2016, 24 с.
18. Козлов С.А., Мусаев М.Б., Архипов И.А. Влияние антигельминтика надината на гематологические и биохимические показатели сыворотки крови крыс в субхроническом опыте. Медицинская паразитология и паразитарные болезни. 2016; 2: 37–40.
19. Бекетов Б.Н., Бычков В.Г., Малюшина Л.Н. Перспективы создания овоцитов растительного происхождения. Экологическая патология и её фармакологическая коррекция. Чита: 1991; Ч.2: 4.
20. Бекетов Б.Н., Молокова О.А., Бычков В.Г., Малюшина Л.Н., Муратов В.Р. Гельминтоцидное и овоцидное действие фитопрепарата В-6 при его введении сирийским хомякам с описторхозной инвазией. Сборник научных трудов: «Описторхоз. Современное состояние проблемы, перспективы развития». Томск: 1991; 8–9.
21. Пегова Р.А., Воробьёва О.А., Кольчик О.В. и др. Растительные масла. Состав и перспективы использования масла семян тыквы *Cucurbita pepo* в терапии (обзор). Медицинский альманах. 2014; 127–134.
22. Байбулова А.К., Укыбасова Т.М., Ахмедьянова Г.У. Лекарственные растения в гинекологии. Известия Национальной Академии Наук РК. Серия биологическая и медицинская. 2014; 4: 65–75.
23. Дударев В.Г., Фридман И.А., Малахова А.Ю., и соавт. Антигельминтик надинат (МСТ-02), полученный новым способом, и его противогименолепидозная активность. Медицинская паразитология и паразитарные болезни. 2016; 2: 34–37.
24. Страженских А.Н., Молокова О.А., Чабанов М.К. и соавт. Сравнительное изучение эффективности празиквантела и его липосомальной формы при экспериментальном описторхозе. Медицинская паразитология и паразитарные болезни. 1990; 4: 39–41.
25. Евразийский патент № 023377 от 31.05.2016 г. Адекенов С.М. «Способ получения противоямблиозного и противописторхозного средства из сосиски солончаковой *Saussurea salsa* (Pall.) Spreng». Оpub. 31.05.2016.
26. Байбулова А.К. Цинаропикрин - действующее вещество препарата «Саусалин». Сборник научных трудов «Разработка, исследование и маркетинг новой фармацевтической продукции». Пятигорск, 2016; Вып.71: 202–207.

Сведения об авторах:

Байбулова Айжан Коньсбаевна – научный сотрудник Международного научно-производственного холдинга "Фитохимия", аспирант Тюменского государственного медицинского университета МЗ РФ.

Бычков Виталий Григорьевич - старший научный сотрудник, доктор медицинских наук, профессор Тюменского государственного медицинского университета.

Куликова Светлана Витальевна – кандидат медицинских наук, доцент Тюменского государственного медицинского университета.

Урузбаев Ринат Маратович – ассистент кафедры детских болезней лечебного факультета с курсом иммунологии и аллергологии Тюменского государственного медицинского университета.

Корсун Владимир Федорович – доктор медицинских наук, профессор, директор Института фитотерапии г. Москва (Российская Федерация), e-mail: korsun_vf@mail.ru
Адрес для переписки: АО «МНПХ "Фитохимия", г. Караганда, 100009, ул. Газалиева, 4, e-mail: phyto_pio@mail.ru, тел.8 (7212) 43-39-10.

Поступила 5.09.2016 г.