DOI:10.14427/jipai.2025.1.25

Трудности дифференциальной диагностики и терапии синдрома Комеля-Нетертона. Описание клинического случая и обзор литературы

А.П. Бражникова, Е.С. Большакова, И.А. Горланов, Е.С. Манылова, О.К. Минеева, Н.М. Соломатина, Е.Н. Суспицын

Санкт-Петербургский государственный педиатрический медицинский университет Министерства здравоохранения Российской Федерации, Санкт-Петербург

Difficulties of differential diagnosis and therapy of Komel-Netherton syndrome. Clinical case description and literature review

A. Brazhnikova, E. Bolshakova, I. Gorlanov, E. Manylova, O. Mineeva, N. Solomatina, E. Suspitsin

Saint-Petersburg State Pediatric Medical University of the Ministry of Healthcare of the Russian Federation, Saint-Petersburg

Аннотация

Синдром Комеля-Нетертона (сКН) является редким наследственным заболеванием, частота встречаемости которого значительно варьирует, что может быть связано с недостаточной информированностью специалистов и отсутствием возможности подтверждения диагноза методами молекулярной генетики. Эритродермия с десквамацией с момента рождения может встречаться при различных врождённых заболеваниях: из группы нарушений ороговения, синдромов первичного иммунодефицита, а также врождённых нарушений метаболизма, поэтому только данных физикального осмотра недостаточно для постановки диагноза. Дополнительные клинические симптомы, такие как: поражение придатков кожи по типу «бамбуковых» волос, отставание в росте и развитии, рецидивирующие инфекционные заболевания, проявления атопии и реакций немедленного типа, появляются с течением времени и выражены в разной степени у пациентов с сКН, что затрудняет диагностику и удлиняет время постановки корректного диагноза. Применение скрининговых методов молекулярно-генетической диагностики не всегда информативно, так как исключает возможность выявления редких мутаций. Для лечения данной группы пациентов необходим комплексный подход, основанный на знании иммунологических особенностей синдрома, с использованием препаратов для таргетного воздействия на звенья иммунопатогенеза. В этой публикации приводится описание истории болезни одного из пациентов с сКН, находящихся под наблюдением специалистов кожного отделения.

Санкт-Петербургского государственного педиатрического медицинского университета, от момента постановки клинического диагноза по настоящее время. В случае с пациентом В. мы впервые столкнулись с целым рядом трудностей как при верификации синдрома, что было связано с особенностями реализации фенотипа заболевания и спецификой наследственного фактора, так и в ходе терапии. Целью данного сообщения является

Summary

Comel-Netherton syndrome (CNs) is a rare hereditary disease, the incidence of which varies significantly, which may be due to insufficient awareness of specialists and the lack of possibility of confirming the diagnosis by molecular genetic methods. Erythroderma with desquamation from birth can occur in various congenital diseases from various groups: keratinization disorders, primary immunodeficiency syndromes, as well as congenital metabolic disorders, therefore, physical examination data alone are not enough to make a diagnosis. Additional clinical symptoms, such as lesions of the skin appendages in the form of "bamboo" hair, growth and developmental retardation, recurrent infectious diseases, manifestations of atopy and immediate immunological reactions, appear over time and are expressed to varying degrees in patients with CNs, which complicates diagnostics and prolongs the time before the correct diagnosis can be established. The use of screening methods of molecular genetic diagnostics is not always informative, since it excludes the possibility of identifying rare mutations. To treat this group of patients, a comprehensive approach is needed, based on knowledge of the immunological features of the syndrome, using drugs for targeted action on the pathogenetic stages of its development. This publication describes the case history of one of the patients with CNs, who are under the supervision of specialists of the skin department of the Saint- Petersburg State Pediatric Medical University, from the moment of clinical diagnosis to the present. In the case of patient V., we encountered a number of difficulties both in verifying the syndrome, which was associated with the peculiarities disease phenotype development and the specificity of the hereditary factor, and during therapy. The purpose of this report is to draw the attention of a wide range of specialists to the problem of hereditary diseases, because at the current stage of development of medical technologies, and especially in the future, such children may have a

привлечение внимания широкого круга специалистов к проблеме наследственных заболеваний, ведь на современном этапе развития медицинских технологий, а тем более в будущем, у таких детей может появиться шанс на существенное улучшение качества жизни, при условии верно установленного диагноза.

Ключевые слова

Синдром Комеля-Нетертона, синдромальные ихтиозы, первичный иммунодефицит, синдром гипериммуноглобулинемии Е, дупилумаб, генно-инженерно биологическая терапия, внутривенные иммуноглобулины, секукинумаб.

chance for a significant improvement in the quality of life, provided that the diagnosis is correctly established.

Keywords

Comel-Netherton syndrome, syndromic ichthyoses, primary immunodeficiency, hyperimmunoglobulin E syndrome, dupilumab, biological therapy, intravenous immunoglobulins, secukinumab.

Синдром Комеля-Нетертона (сКН) считается одним из наиболее часто встречающихся заболеваний среди синдромальных ихтиозов [1], распространённость в популяции которого недооценена в связи с трудностями верификации. Так, частота встречаемости может варьировать от одного новорождённого на 200000 рождений до 1 на 50000 [2–4]. Вопрос классификации данного заболевания остаётся открытым: основной генетически детерминированный процесс затрагивает барьерные функции кожи с вовлечением придатков, а сопутствующие симптомы свидетельствуют о развитии иммунологического дефицита и реакций гиперчувствительности [1,5]. По клинико-генетической классификации, принятой Консенсусом по ихтиозам в 2009 году, сКН относится к гетерогенной группе врождённых заболеваний с нарушением ороговения кожи с Менделевским типом наследования, подгруппе синдромальных ихтиозов, наследуемых аутосомно-рецессивно и имеющих дополнительные эстракожные проявления в виде типичных аномалий структуры волос [1,6]. По классификации от 2022 года, одобренной Экспертным комитетом Международного союза иммунологических сообществ, данный синдром занимает место в группе комбинированных иммунодефицитов с дополнительными или синдромальными признаками и подгруппе синдрома гипериммуноглобулинемии Е (гиперИгЕ) [7]. На практике же, такие пациенты могут длительно наблюдаться с диагнозом: 1) атопический дерматит, тяжёлое течение, осложненный бактериальной инфекцией и сопутствующими рецидивирующими инфекционными заболеваниями ЛОР-органов, или 2) врождённая ихтиозиформная эритродермия с развитием атопического дерматита в качестве сопутствующего заболевания; а отставание в росте и развитии у таких детей трактуют как следствие элиминационной диеты на фоне полисенсибилизации. Фенотипически обусловленная гетерогенность клинических симптомов у немногочисленных пациентов, описываемая в медицинской литературе, с вариацией от летальных форм до лёгких вариантов течения синдрома также требует особого внимания мультидисциплинарной команды специалистов, так как часть таких новорождённых может погибнуть в неонатальном периоде от гипернатриемической гипогидратации, инфекционных осложнений (сепсис), серьёзных метаболических нарушений (энтеропатия) [8]. Летальность может достигать 20%, по некоторым данным 1 из 10 младенцев исторически не встречал свой первый день рождения, что диктует необходимость как можно более раннего установления диагноза [2,8]. Возможность прогнозирования тяжести течения появляется при проведении комплексного молекулярно-генетического исследования. Так, обнаружение описанных летальных мутаций или, напротив, подтверждение наличия экспрессии белка при лёгких вариантах течения могут качественно изменить выбор тактики терапии [2,5]. Для этого необходимо использовать весь спектр современных методов молекулярно-генетического исследования, а не ориентироваться на данные скрининговых панелей [9]. Особые трудности представляет курация пациентов с сКН, так как единые подходы к терапии не разработаны [10,11]. Помимо экспериментальных, находящихся на стадии клинических исследований вариантов (генная терапия и малые молекулы) [12,13], имеются публикации о применении оффлейбл генно-инженерной биологической терапии (ГИБТ) с положительным эффектом [14,15], а также о сочетании ГИБТ с давно применяемыми для лечения пациентов с комбинированными первичными иммунодефицитами с синдромальными проявлениями (ПИДс) внутривенных иммуноглобулинов (ВВИГ) [16–18]. Кроме того, такие пациенты нуждаются в пожизненном ежедневном применении топических средств для

облегчения состояния [19]. При этом важно учитывать крайнюю чувствительность кожи к назначаемым наружно препаратам с необходимостью применения низких концентраций действующих, особенно кератолитических, компонентов и избирательным локальным нанесением, а также более высокую вероятность системных побочных эффектов из-за повышенной проницаемости кожных покровов [20]. Большой проблемой является субъективная симптоматика в виде выраженного зуда и даже болезненности кожи, которые снижают качество жизни пациентов и требуют отдельного внимания при курации [21]. В данной публикации будет представлен клинический случай, иллюстрирующий трудности, возникающие на пути к корректному диагнозу и обоснованному, способному улучшить качество жизни пациентов лечению.

Клинический случай

Мальчик В. родился в марте 2018 года в одном из регионов Российской Федерации от второй беременности, протекавшей с токсикозом и угрозой прерывания, на фоне токсоплазмоза (со слов мамы: проведен курс терапии антималярийным препаратом в сочетании с антибактериальным из группы макролидов, по назначению инфекциониста), маловодия и бактериального вагиноза, вторых родов путём экстренного кесарева сечения на 35-36 неделе, с показателями АПГАР 8/8, весом при рождении 2 кг 235 г и длиной тела 45 см. Период новорожденности находился в отделении реанимации и интенсивной терапии (ОРИТ) 7 дней, далее – в отделении патологии новорожденных. Выписан в 1 месяц. Поражение кожи отмечалось с момента рождения и носило универсальный характер: кожа имела «обожженный вид» – эритродермия с десквамацией эпителия. Установлен диагноз: «врождённая ихтиозиформная эритродермия» без молекулярно-генетического подтверждения, назначен преднизолон в дозе 5 мг/кг массы тела в сутки внутривенно с положительным эффектом. В периоде новорожденности отмечалась гипотрофия со значениями ниже 5 перцентиля, находился на смешанном вскармливании до 2-х месяцев, затем на искусственном. В 5 месяцев перенёс острый бронхит, двухсторонний средний отит с курацией в стационаре: цефалоспорины II, а затем III поколения и макролиды, системные глюкокортикостероиды (сГКС) и антимикотическая терапия, произведён парацентез. С 6 месяцев повторный двухсторонний гнойный средний отит, получал защищённые пенициллины, и при выписке из стационара лейкоцитоз сохранялся до 34×10^9/л. С 7 месяца жизни ежедневный фебрилитет при отсутствии катаральных явлений, именно с этими жалобами пациент и поступил впервые в октябре 2018 года в кожное отделение Санкт-Петербургского государственного педиатрического медицинского университета (СПбГПМУ). При поступлении поражение кожи универсальное (рис. 1), в виде эритродермии с участками средне- и крупнопластинчатого шелушения, ладонно-подошвенная кератодермия, участки экзематизации с корками в области крупных складок и на разгибательной поверхности конечностей, волосистая часть головы покрыта плотными корками с единичными тусклыми волосами небольшой длины, рост щетинистых волос нарушен, ногтевые пластинки кистей лакированные, вследствие регулярного расчёсывания, лимфаденопатия. Проведение трихоскопии было затруднено, вследствие отсутствия достаточного количества материала для изучения. От гистологического исследования родственники отказались. В ходе обследования диагностирована генерализованная бактериальная инфекция: высев из крови *Staphylococcus aureus*. Получал противомикробный препарат (относится к классу оксазолидинонов), с положительным эффектом, но с 15 дня в связи с рецидивом и высевом *Enterobacter aerogenes* проведена комбинированная антибактериальная (АБ) терапия (карбопенемы с гликопептидами) по чувствительности возбудителя с положительным ответом на терапию. С учётом всех вышеперечисленных данных был предложен диагноз первичного иммунодефицита, синдрома Комеля-Нетертона, консультирован врачом-генетиком и рекомендовано молекулярно-генетическое исследование (таргетное секвенирование на ПИДс). Для обследования и подбора терапии ребёнок переведён в педиатрическое отделение (ПО № 2). К концу 2018 года на момент повторной госпита-

Рис. 1. Поражение кожи при поступлении в 7 месяцев

лизации в ПО № 2 была зарегистрирована гипотрофия 2 степени (вес 5 кг 245 г), лимфаденопатия, гепатоспленомегалия, сохранялось универсальное поражение кожного покрова в виде эритродермии с включением кожи складок, волосистой части головы с крупнопластинчатым шелушением и изменением волос (тусклые, ломкие, короткие, присутствуют в небольшом количестве на волосистой части головы). Трихоскопия не проводилась. Лабораторно: железодефицитная анемия воспалительная легкой степени (Эр-$4{,}05\times10^{12}$/л, Hb – 95 г/л, Fe сыворотки – 3,3 мкмоль/л), хронический лейкоцитоз от 13,8 до 21×10^{9}/л, преимущественно лимфоцитарный), повышение острофазных белков (альфа 1-8,9%; альфа 2 – 17,1%, С-реактивный белок – 36 мг/л), цитомегаловирусная инфекция хроническая рецидивирующая (обнаружены IgM и IgG к CMV), концентрация общего IgE повышена до 205 МЕ/мл (N до 17), остальные иммуноглобулины в пределах нормы. Проточная цитометрия выявила относительное снижение субпопуляции Т-лимфоцитов хелперов (CD3+CD4+), CD8+NK-клеток и абсолютного числа естественных киллеров (CD3-CD16+CD56+), а также выраженное усиление экспрессии CD25+ (рецептор IL-2) и увеличение абсолютного числа эффекторных Т-лимфоцитов (CD3+CD25+). В ходе исследования миогенного ответа лимфоцитов выявлено нарушение функций В-лимфоцитов (недостаточная пролиферация на миготен лаконоса). Фагобурст-тест и фракции комплемента в пределах возрастной нормы. Консультирован врачебной комиссией Национального медицинского исследовательского центра детской гематологии, онкологии и иммунологии (НМИЦ ДГОИ) им. Д. Рогачева, по результатам которой рекомендовано исключение редких форм тяжелых иммунодефицитов методом ПЦР в реальном времени с кольцевыми ДНК-структурами специфических рецепторов Т- и В-лимфоцитов (TREC/KREC). Так как анамнестические, клинические и лабораторные данные свидетельствовали в пользу первичного иммунодефицита, решением консилиума специалистов СПБГПМУ была инициирована регулярная терапия ВВИГ – 0,5 г/кг. Пациент выписан домой с улучшением и рекомендацией ежемесячного введения ВВИГ по месту жительства и ежедневным приёмом АБ сульфаниламидного препарата и противогрибкового средства (производное триазола), 25 мг 1 раз в сутки. За 5 месяцев трижды перенёс острую респираторную инфекцию (ОРИ) с клиникой ринита, трахеобронхита и отита, дважды с необходимостью госпитализации, получения АБ терапии. В июне 2019 года (1 год и 3 месяца жизни) – отёк Квинке (ассоциирован с употреблением в пищу рыбы), получал терапию в стационаре – сГКС, хлоропирамин, сорбенты. Методом твердофазного иммуноферментного анализа выявлена сенсибилизация к белку коровьего молока, белку куриного яйца, глютенсодержащим злаковым, банану; а молекулярно-генетическим – первичная лактазная недостаточность. Затем в октябре 2019 года снова госпитализирован в ПО № 2 СПбГПМУ с жалобами на субфебрилитет в течение 2 недель и резкое усиление зуда, а также периодическое возникновение пустулёзных элементов на коже. В ходе обследования выявлена повторная бактериемия (*Staphylococcus aureus, Enterobacter aerogenes*). В посеве из пустул – *Staphylococcus aureus, Enterobacter aerogenes, Staphylococcus haemolyticus, Enterococcuc faecalis*. По данным иммунологического исследования, сохранялась гипериммуноглобулинемия Е, но зафиксировано снижение IgA до 0,04 г/л (N 0,3-1,2). Проведено несколько курсов АБ терапии: цефалоспорины III поколения и гликопептидный препарат, затем цефалоспорины III поколения с ингибитором бета-лактамаз и АБ группы оксазолидинонов, под прикрытием триазольного противогрибкового препарата с положительным эффектом. Повторно были введены ВВИГ. Получен результат генетического исследования на ПИД: обнаружен вариант гена IL21R(rs 52822694) c.890G>A, в гетерозиготном состоянии, клиническая значимость которого неизвестна, так как описанные мутации, ассоциированные с развитием дефицита IL21R (OMIM#615207), наследуются аутосомно-рецессивно, т.е. наличия одной мутации недостаточно для развития заболевания. Диагноз синдрома Комеля-Нетертона не был подтверждён, продолжил лечение с установленными клинически диагнозами: врожденной ихтиозиформной эритродермии и первичного иммунодефицита недифференцированного, а также белково-энергетической недостаточности 1-2 степени и хронического двустороннего наружного диффузного отита, под наблюдением педиатра, иммунолога и дерматовенеролога. С конца 2019 по декабрь 2020 года три эпизода ОРИ, которые перенёс амбулаторно, находясь на ежемесячном введении ВВИГ (гамунекс, привиджен). Был установлен диагноз аллергического трахеобронхита с полисенсибилизацией к различным аэроаллергенам, рекомендовано: длительное применение антигистаминных препаратов, ингаляционные ГКС при приступах удушья. В весе прибавлял

недостаточно (гипотрофия 1-2 степени), предъявлял жалобы на сильный зуд и болезненность кожи, несмотря на проводимую топическую терапию эмолентами с периодическим использованием ингибиторов кальциневрина на экзематозных участках кожи. В 2 года и 9 месяцев с декабря 2020 по январь 2021 года был госпитализирован с токсико-аллергическим дерматитом, генерализованной герпетической инфекцией (гингивостоматит, герпетическая экзема Капоши). Получал противовирусный препарат, синтетический аналог пуринового нуклеотида, цефалоспорины III поколения, Пентаглобин 5 г, на который отмечалась реакция в виде отёка лица, ушей, выраженного зуда. В начале 4-ого года жизни – отит, лечение в стационаре – АБ, парацентез, ВВИГ. По рекомендации врача-генетика СПбГПМУ в 3 года 1 мес. выполнено полноэкзомное секвенирование: выявлена мутация в гене SPINK5, ранее описанный в литературе вариант (rs368134354) в гомо- или гемизиготном состоянии в 15 интроне из 33 интронов гена SPINK5, приводящий к нарушению сплайсинга, 5:g.148104940G>A ENST00000359874.7:c.1431-, ассоциированная с развитием сКН, таким образом диагноз окончательно подтверждён. Кроме того, была проведена дерматоскопия (рис. 2) и обнаружен патогномоничный для данного синдрома признак поражения волос – инвагинированный трихорексис или «бамбуковые» волосы. Ежемесячные введения ВВИГ продолжены, периодические жалобы на ринит, без температуры, но поражение кожи в виде эритродермии сохранялось и сопровождалось сильным зудом. Нарастала специфическая сенсибилизация и концентрация общего IgE до 1432,65 МЕ/мл (0,00-56,00). В октябре 2021 года очередная госпитализация (рис. 3), в ходе которой проведён консилиум врачей в ПО № 2 СПбГПМУ и принято решение о начале ГИБТ препаратом дупиксент в дозе 300 мг п/к 1 раз в месяц, затем 200 мг п/к. После инициации в 3 года и 6 месяцев жизни в СПбГПМУ получал ГИБТ регулярно по месту жительства. На фоне применения дупилумаба в течение первого года отмечали некоторое улучшение кожного синдрома (рис. 4, 5): появились участки практически интактной кожи (тыльная и ладонная поверхность кистей, передняя поверхность бёдер и голеней), значительно уменьшился зуд, уменьшились проявления атопии, уменьшились частота и тяжесть ОРИ, реже обострения хронического отита. Последняя госпитализация в ПО № 2 в марте 2023 г, по результатам которой продолжена терапия ВВИГ (Привиджен в/в 10 г однократно – переносимость удовлетворительная, без патологических реакций), дупилумаба (Дупиксент п/к 200 мг однократно – переносимость удовлетворительная, без патологических реакций), произведён подбор наружной терапии в связи с отсутствием привычного для пациента препарата на основе глицерола (Дексерил). Констатированы: Основной диагноз: Первичный иммунодефицит, Синдром Комеля- Нетертона (мутация в гене SPINK5 rs368134354); Сопутствующие: Аллергический трахеобронхит. Белково-энергетическая недостаточность 1-2 степени (Рост – 105 см, вес –

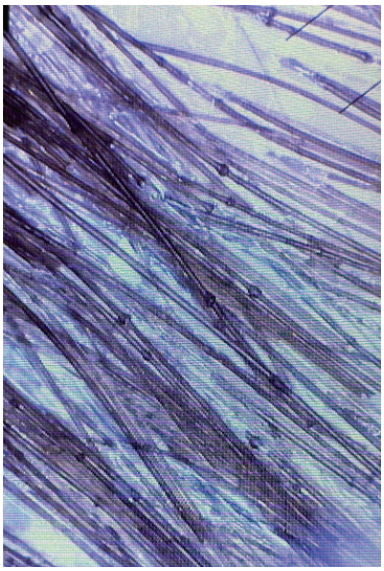

Рис. 2. Дерматоскопия длинных волос: волосы с явлением трихорексис инвагината-бамбуковые; обломанные волосы в виде спички

Рис. 3. До инициации терапии дупилумабом

Рис. 4. Через 3 месяца после инициации дупилумаба

Рис. 5. После инициации дупилумаба через 3 месяца

16 кг). Лабораторные показатели на фоне терапии в пределах нормы, кроме гипоальбуминемии до 35 г/л и снижения концентрации 25-гидроксивитамина Д до 19 нг/мл. Содержание IgE общего снизилось до 77,21 МЕ/мл (0,00–70,00). Субъективные жалобы значительно уменьшились, имелись участки кожи обычной окраски (кисти, предплечья, голени и стопы), отмечалось улучшение роста волос на волосистой части головы. Рекомендовано продолжение разработанной схемы терапии и дальнейшее наблюдение с дополнительной нутритивной поддержкой.

В июне 2023 года был госпитализирован в иммунологическое отделение «НМИЦ ДГОИ им. Д. Рогачева» с жалобами на тотальную гиперемию кожи, зуд, явления алопеции, лекарственную непереносимость в виде отёка Квинке на стерофундин, смекту, октагам. При осмотре выявлена спленомегалия +3 см от края левой рёберной дуги. Лабораторные исследования выявили снижение В-лимфоцитов с переключением классов Ig до 27,8 кл/мкл. УЗИ ОБП подтвердило спленомегалию с диффузными изменениями паренхимы, обнаружены также двустороннее увеличение почек, мезентериальная лимфаденопатия, а по МСКТ грудной клетки, брюшной полости и малого таза с контрастом - генерализованная лимфаденопатия, гепатоспленомегалия. При посеве с кожи был выделен *Proteus mirabilis* 10^5 КОЕ/мл, резистентный к сульфаметоксазолу. После проведённого консилиума была инициирована терапия секукинумабом (в дополнение к проводимой ранее), на основании данных мировой литературы, в дозе 75 мг п/к по схеме: 4 раза-1 раз в неделю, далее-1 раз в месяц (перенёс удовлетворительно). Кроме того, был введён п/к иммуноглобулин CUTAQUIG 2 г. в 2 точки, на который также не было отмечено патологических реакций. Повторная госпитализация для контроля за динамикой состояния и данных лабораторных и инструментальных исследований была проведена в октябре 2023 года. Отмечалась значительная положительная динамика со стороны кожного покрова (рис. 6).

Рис. 6. Сочетанная ГИБТ (дупилумаб+секукинумаб) 10 месяцев

По результатам комплексного обследования и консультаций смежных специалистов дополнительно установлены: вторичный миопатический синдром и когнитивные нарушения (рекомендованы консультация и занятия с нейропсихологом, контроль зрительных вызванных потенциалов головного мозга и акустических стволовых вызванных потенциалов, видео-ЭЭГ-мониторинг бодрствования); синдром сухого глаза и фоновая ангиопатия (назначены местные стимуляторы регенерации и кератопротекторы). Учитывая стойкую положительную динамику кожного синдрома, было рекомендовано продолжить специфическую комбинированную антицитокиновую терапию в прежнем режиме (Секукинумаб 75 мг 1 раз в 4 недели, дупилумаб 200 мг 1 раз в 2 недели) с коррекцией по достижении веса в 20 кг (разовая доза секукинумаба до 150 мг). Проведение регулярной заместительной терапии препаратами иммуноглобулинов в ежемесячной дозировке 0,5 г/кг неизменно, учитывая высокие риски развития жизнеугрожающих инфекционных заболеваний на фоне нарушения специфического антителообразования в рамках основного заболевания. Ребёнок продолжает наблюдаться у профильных специалистов, как в СПбГПМУ, так и в «НМИЦ ДГОИ им. Д. Рогачева», а также по месту жительства, что обеспечивает возможность своевременной коррекции терапии и проведение всеобъемлющего обследования, для поддержания качества жизни пациента с врождённым заболеванием.

Дифференциальная диагностика

Наибольшие трудности вызывает дифференциальная диагностика сКН и зависит от возраста пациента. В периоде новорождённости осуществляется с целым рядом заболеваний, сопровождающихся эритродермией: наследственных (группа врождённого ихтиоза, группа синдрома гиперИгЕ, группа нарушений метаболизма), инфекционных (синдром стафилококковой обожжённой кожи, врождённый кандидоз) и ятрогенных (реакциями лекарственной гиперчувствительности), а в более старшем возрасте, после 3-х месяцев жизни, – с хроническими дерматозами (атопический дерматит, себорейный дерматит, псориаз) [21].

Эритродермия определяется как воспалительное поражение кожи, захватывающее более 90% её площади поверхности и требующее экстренного медицинского вмешательства [22]. Ретроспективные исследования нескольких авторов показали, что причиной эритродермии у новорождённых явились ихтиозиформные дерматозы (24%), сКН (18%) и другие ПИДс (30%), экзематозный или папулосквамозный дерматит (20%), а у 12% пациентов эритродермия имела неизвестное происхождение. Смертность от осложнений приближалась к 16% в среднем к 1,5 годам жизни пациентов, поэтому проблема неонатальной эритродермии требует слаженной работы мультидисциплинарной команды, как с точки зрения диагностики, так и терапии [3,23].

Первыми необходимо исключать наиболее часто встречающиеся и потенциально опасные состояния, требующие экстренного вмешательства, такие как инфекционные и лекарственно обусловленные. К эритродермии может привести наиболее тяжёлая форма стафилодермии – синдром стафилококковой обожжённой кожи или синдром Риттера. Заболеваемость у новорожденных и детей младшего возраста составляет 250 случаев на 1 млн, а летальность – от 2,5 до 11% [24]. Для данного заболевания характерно острое начало не ранее 2-3 суток от момента рождения и наличие входных ворот инфекции в виде омфалита, риноконъюнктивита или буллёзного импетиго, вызванных *Staphylococcus aureus,* выделяющих эксфолиатины А и В. Синдром же связан с гематогенной диссеминацией токсинов, которые, являясь сериновыми протеазами, вызывают отслойку эпидермиса на уровне зернистого слоя. Выведение токсинов через почки в раннем детском возрасте замедлено, а антитела к ним продуцируются недостаточно, что способствует накоплению эксфолиатинов у ослабленных новорождённых (недоношенных, маловесных к сроку, травмированных интранатально доношенных) и реализации клинической симптоматики [25,26]. На фоне резкого повышения температуры тела до 40-41°С, тяжёлого общего состояния и выраженной интоксикации на 2-4-й день жизни возникают участки покраснения кожи и затем её слущивания вокруг рта, пупка или сразу появляются пузыри на кажущейся нормальной коже с распространением поражения вплоть до генерализации процесса. Характерно возникновение пузырей на месте любого прикосновения (положительный симптом Никольского на интактной коже) и расползание пузырей при потягивании за край вскрывающихся покрышек (краевой симптом Никольского), в результате чего кожа становится «ошпаренной» с обнажением обширных мокнущих поверхностей, при этом слизистые интактны [24,25]. В течение 5-7 суток происходит эпителизация эрозий с последующим пластинчатым шелушением, без рубцевания. Нередко возникают осложнения

(пневмония, отиты, флегмоны, абсцессы, пиелонефрит и др.) [27]. В клиническом анализе крови отмечаются гипохромная анемия, лейкоцитоз со сдвигом влево, увеличение скорости оседания эритроцитов, биохимические показатели выявляют диспротеинемию и гипопротеинемию. Посевы с кожи не информативны, необходимо исследовать входные ворота инфекции (носоглотка, конъюнктива, очаги импетиго на коже, параумбиликальную и перианальную зоны). Для лечения таких пациентов важно применение АБ терапии по чувствительности возбудителя, в связи с его полирезистентностью, нередко с назначением комбинированных схем, а также восполнение потерь белка и электролитов, создание условий для должной эпителизации тканей и предотвращения вторичного инфицирования и возможной гипотермии [28].

Врождённый кандидоз возникает менее чем у 0,1% новорождённых детей, по данным одного из ретроспективных исследований, и, с наибольшей частотой, у недоношенных и маловесных, патогеном при этом является *Candida albicans* [29]. Высыпания могут как присутствовать при рождении, так и появиться в течение первых 7 дней жизни, представленные диффузно распространяющимися полиморфными пятнисто-папулёзными, пустулёзными элементами, абсцессами, эксфолиацией и/или десквамацией и образованием трещин. Для диагностики используют культуральный метод исследования посевов с кожи, ПЦР-диагностику, а также гистологическое изучение препаратов плаценты и пуповины. Своевременное назначение антимикотической терапии предотвращает развитие гематогенной диссеминации и жизнеугрожающих осложнений, при этом средняя продолжительность терапии должна быть не менее 2-х недель [30,31].

Наиболее частой причиной возникновения эритродермии, связанной с лекарственными препаратами, выступают противоэпилептические препараты (фенитоин, карбамазепин), антибактериальные (цефтриаксон, ванкомицин) и нестероидные противовоспалительные [32].

Имеются данные о предрасположенности к тяжёлым реакциям на лекарственные препараты, так, наличие аллеля HLA-A*32:01 у лиц из юго-восточной Азии значительно повышает риск развития синдрома Стивенса-Джонсона и токсического эпидермального некролиза (ТЭН) при применении ванкомицина [33].

Для лекарственных реакций характерно постепенное нарастание поражения кожи с 5-7 дня применения препаратов и полиморфизм высыпных элементов, зачастую с геморрагическим компонентом и появлением высыпаний сначала на туловище, ладонях и подошвах, а позднее с распространением на другие участки кожного покрова [34–36]. Поражение более 30% кожного покрова вплоть до универсального с развитием эритродермии с буллёзным компонентом и последующим отслоением кожи и слизистых возникает при самой тяжёлой форме (ТЭН), вследствие массивного апоптоза базальных кератиноцитов не ранее 2 дня от момента контакта с причинно-значимым препаратом [36]. Симптом Никольского положительный. ТЭН практически никогда не бывает у новорождённых, за исключением редких случаев, описанных в единичных публикациях [37]. В большинстве случаев ТЭН начинается в возрасте старше 6 недель. Появлению высыпаний предшествует за день-два гриппоподобная симптоматика с лихорадкой и интоксикацией, парестезией и/или болезненностью кожных покровов, глаз и с постепенным (от нескольких часов до нескольких суток) развитием поражения кожи и слизистых [32,33,38]. Тяжесть состояния обусловлена параллельно развивающимся повреждением внутренних органов (поражение эпителия легких и желудочно-кишечного тракта, миокардит, нефрит, гепатит) и осложнениями (сепсис и диссеминированное внутрисосудистое свёртывание) [39]. Летальность может составлять от 25 до 50%, что требует как можно более ранней диагностики и инициации терапии в условиях ОРИТ [40]. При благоприятном исходе эпителизация происходит в течение 2-3 недель, а полное восстановление может потребовать несколько месяцев. У части пациентов формируются рубцы на коже и слизистых, стойкая гиперпигментация, синехии и множество других осложнений [41,42]. Для детей до 5 лет, по данным некоторых исследований, более, чем для взрослых, характерно поражение глаз, при этом возможны отсроченные осложнения, вне зависимости от степени тяжести в острый период ТЭН [43]. Необходимо сопровождение офтальмологом как во время курации лекарственной реакции, так и весь период восстановления. Кроме отмены причинно-значимого агента, проводятся дезинтоксикационные и десенсибилизирующие мероприятия, синдромальная терапия, профилактика присоединения вторичной инфекции и осложнений со стороны как покровных тканей, так и внутренних органов [42,43].

Появление эритродермии ихтиозиформного характера и/или рождение ребёнка в коллоидной плёнке характерно для некоторых наследствен-

ных заболеваний с нарушением орговения-ихтиозов с рецессивным типом наследования, как несиндромальных, так и синдромальных [44]. Небуллёзная врождённая ихтиозиформная эритродермия является наиболее распространённым фенотипом аутосомно-рецессивных несиндромальных врождённых ихтиозов, которые связаны с мутациями как минимум в десяти различных генах (TGM1, ALOX12B, ALOXE3, ABCA12, CYP4F22, SDP4, NIPAL4, SLC27A4, CERS3, PNPLA1) и примерно у 90% больных характеризуется рождением, зачастую преждевременно, в мембране, напоминающей целлофановую плёнку, сохраняющуюся в течение следующих 2-3 недель жизни, а также с эктропионом (выворот век) и эклабионом (выворот губ) [45,46]. После отторжения плёнки у младенцев наблюдается эритродермия с последующей массивной десквамацией. Осложнения едины для всей группы коллоидных плодов и обусловлены повышенной трансэпидермальной потерей влаги и тепла: гипернатриемическая дегидратация, дисбаланс электролитов, нарушение терморегуляции и гипотрофия; кроме того, при растрескивании кожи возможно вторичное инфицирование с риском бактериемии [47].

Синдромальные ихтиозы, такие как Пилинг-синдром типа B и синдром SAM ((severe skin dermatitis, multiple allergies and metabolic wasting) – тяжёлая форма атопического дерматита, множественная аллергия и нарушение обмена веществ), имеют схожий фенотип с сКН: почти все дети страдают от ихтиозиформной эритродермии, поливалентной пищевой аллергии и имеют тяжёлое отставание физического развития, а при лабораторном исследовании отмечаются выраженная эозинофилия и повышенный уровень общего и аллерген-специфического IgE в сыворотке крови [48,49]. Тем не менее синдром SAM может быть клинически дифференцирован по ладонно-подошвенной кератодермии и диффузному гипотрихозу кожи головы, а пилинг-синдром по хрупкости кожи и часто изнурительному зуду, тогда как при сКН важнейшей находкой будет патогномоничное поражение волос по-типу «бамбуковых» [49]. Наличие неврологической симптоматики (отставание в психомоторном развитии, спастическая ди- или тетраплегия), офтальмологических проблем (светобоязнь, нарушение остроты зрения), наряду с эритродермией, а также участков лихенификации и гиперкератоза в области крупных складок и шеи, мучительный нестерпимый зуд, плохо поддающийся терапии, будут свидетельствовать в пользу одного из наиболее тяжёлых синдромальных ихтиозов – аутосомно-рецессивного синдрома Шёгрена-Ларссона (Sjo¨gren-Larsson syndrome) [50]. Окончательный диагноз может быть установлен только с помощью молекулярно-генетических исследований. Так, обнаружение мутаций с потерей функции или полной делецией гена корнеодесмосина (CDSN) свидетельствует в пользу пилинг-синдрома типа B, а выявление гомозиготных мутаций в гене, кодирующем десмоглеин 1 (DSG1), и, редких случаях, в гене, кодирующем десмоплакин (DSP), – в пользу синдрома SAM, а мутации в гене ALDH3A2, которые влияют на экспрессию жирной альдегиддегидрогеназы, – в пользу синдрома Шёгрена-Ларссона [51,52].

Ряд авторов настоятельно рекомендует проведение гистологического исследования кожи у пациентов с эритродермией, но в случае сКН обычная окраска не информативна, так как в зависимости от фазы воспаления возможны различные паттерны, сходные с другими кожными заболеваниями [53].

Так, гиперплазия эпидермиса с инвагинациями в дерме (акантоз и папилломатоз), нарушение кератинизации с ядрами в роговом слое (паракератоз) могут быть характерны для папуло-сквамозной группы, а ранняя десквамация с разрушением десмоглеина-1 (фокальный акантолиз), отёк базального слоя кератиноцитов и воспалительный инфильтрат как в эпидермисе, так и в дерме из эозинофилов, дендритных клеткок, нейтрофильных лейкоцитов – для акантолитической. Для подтверждения сКН необходимо иммуногистохимическое окрашивание с использованием ингибитора протеаз (LEKTI), но при лёгких вариантах фенотипа возможно сохранение экспрессии, что не исключает диагноза сКН [54]. В случае выявления спонгиотического паттерна с некрозом кератиноцитов и сателлитами из лимфоцитов, а также лимфоцитарного инфильтрата с/без эозинофильными лейкоцитами необходимо исключать группу ПИДс.

Первым важно дифференцировать один из потенциально летальных ПИДс – воспалительный вариант тяжёлого комбинированного иммунодефицита или синдром Оменн, вызванный гипоморфными мутациями различных генов, участвующих в рекомбинации Т-клеточного рецептора (RAG1, RAG2, ARTEMIS and ДНК лигаза IV) [55]. При этом заболевании репертуар Т-клеточных рецепторов существенно ограничивается, но наблюдается выраженная активация и экспансия существующих клонов Т-лимфоцитов, которые могут быть аутореактивны и ответственны за манифестацию симптомов типа «трансплантат

против хозяина». Для синдрома Оменн характерно раннее начало экссудативного воспаления кожи вплоть до эритродермии, десквамативная алопеция, лимфаденопатия, гепатоспленомегалия, хроническая персистирующая диарея, гипотрофия, гиперэозинофилия и резко повышенная концентрация общего IgE до 10,000 МЕ/мл. У части пациентов регистрируются повышенные чувствительность к ионизирующей радиации и частота развития злокачественных опухолей. Для спасения жизни таких детей требуется как можно более ранняя трансплантация костного мозга [56]. Подобный синдрому Оменна фенотип развивается у пациентов с полным синдромом Ди Джорджа, но дополняется гипокальциемической тетанией (нарушение околощитовидных желёз), пороками развития сердца и нёба, аплазией тимуса. Он развивается в 1,5% случаев у людей с гемизиготной делецией в локусе 22q11. Восстановление функций лимфоцитов происходит после трансплантации тимуса, но для этого необходима иммуносупрессивная поддерживающая терапия. Лабораторно у пациентов с синдромами Оменна и ДиДжорджа очень мало Т-лимфоцитов с момента рождения и ограниченный репертуар Т-клеточных рецепторов, что и приводит к олигоклональной экспансии Т-хелперов 2 типа, инфильтрирующих периферические ткани (кожа и желудочно-кишечный тракт) [57,58].

Далее исключаются синдромы гипериммуноглобулинемии Е(гиперИгЕ) – генетически гетерогенная группа ПИДс, характеризующаяся триадой симптомов: атопический дерматит, рецидивирующие инфекции кожи и дыхательных путей и резко повышенная концентрация IgE в крови пациентов. Синдром Иова (Job) аутосомно-доминантного типа наследования с гетерозиготной мутацией гена STAT3 с доминантным негативным эффектом является прототипом для всей группы заболеваний [59].

За последнее десятилетие в эту группу примкнули сразу несколько вновь описанных ПИДс с аутосомно-рецессивным вариантом наследования – это ПИДс с биаллельными мутациями в генах DOCK8, ZNF431 и PGM3 и гетерозиготной мутацией с доминантным негативным эффектом в гене CARD11 [60–65]. Несмотря на сходные фенотипические проявления, подход к терапии зависит от выявленной мутации, так, трансплантация гемопоэтических стволовых клеток показана пациентам с дефектом DOCK8, но менее эффективна и даже спорна по другим данным у пациентов с А-Д вариантом синдрома (мутация в гене STAT3) [66].

Клинически для данной группы характерно: начало атопического дерматита в периоде новорожденности (57% пациентов), рецидивирующие стафилококковые абсцессы кожи, так называемые «холодные» (74%), рецидивирующие пневмонии, вызванные *Staphylococcus aureus* (72%) и *Aspergillus fumigatus* (27%), которые заканчиваются развитием пневматоцеле, абсцессы внутренних органов, кожно-слизистый кандидоз, аномалии развития скелета, зубов, соединительной ткани (диастема, высокий лоб, асимметрия лица, задержка прорезывания молочных зубов (41%), переразгибание в суставах (4%), сколиоз (34%), хронические патологические переломы (39%) и аномалии сосудов) [48]. Поражение костной системы и соединительной ткани проявляется с задержкой, что, как и в случаях сКН, представляет диагностические трудности в корректной постановке диагноза. Лабораторными показателями, кроме высоких концентраций IgE, являются также эозинофилия, а у пациентов с дефицитом DOCK8 – лимфопения, преимущественно Т-клеточная, редуцирована лимфопролиферация в ответ на митогены, часто обнаруживается снижение концентрации IgM и слабый ответ на вакцинацию [48,61].

Синдром Вискотта-Олдрича вызван гемизиготной мутацией в гене WAS, белок которого вовлечен в реорганизацию цитоскелета, необходимую для процессов хемотаксиса и формирования иммунного синапса. Как и при дефиците DOCK8, развивается лёгкий вариант фенотипа комбинированного иммунодефицита, но наличие микротромбоцитопении (мелкие с нарушенной структурой и уменьшенным сроком жизни тромбоциты), которая является патогномоничным признаком синдрома Вискотта-Олдрича, а также его Х-сцепленная наследуемость, наиболее важны для дифференциальной диагностики [67].

Синдром Вискотта-Олдрича проявляется в первые месяцы жизни петехиальной сыпью и экхимозами, кровавой диареей, носовыми кровотечениями, далее возникают проявления атопического дерматита, рефрактерного к стандартной терапии, аутоиммунные манифестации (гемолитическая анемия – 36% пациентов до 5-летнего возраста, васкулит, включая церебральный васкулит (29%), артрит (29%), нейтропения (25%), воспалительные заболевания кишечника (9%) и нефропатия (3%)) [68]. Риск развития злокачественных опухолей у больных с синдромом Вискотта-Олдрича в 100 раз выше, чем у других детей этого возраста. Наиболее часто у них развиваются неходжкинские лимфомы [69]. У 100% пациентов

выявляют тромбоцитопению до 80 тыс./мм^3, а в некоторых случаях и до 20 тыс./мм^3, часто отмечается эозинофилия. Крайняя вариабельность тяжести течения, от форм с тяжёлым иммунодефицитом, осложнениями в виде кровотечений и ранней гибелью, до практически бессимптомного течения, за исключением тромбоцитопении, затрудняет диагностику, но принципиальна при выборе тактики терапии. Так, для пациентов с клинически значимым иммунодефицитом и тромбоцитопенией с экземой или без неё – абсолютно показана аллогенная трансплантация гемопоэтических стволовых клеток [70].

Аутоиммунный полигландулярный синдром – Х-сцепленный синдром иммунной дисрегуляции, полиэндокринопатии, энтеропатии – редкий Х-сцепленный ПИДс, вызванный гемизиготной мутацией гена FOXP3, который кодирует транскрипционный фактор, необходимый для генерации Т-регуляторных клеток, также входит в группу для дифференциальной диагностики [71]. У таких детей уже в раннем возрасте может развиться аутоиммунная триада: эндокринопатии (раннее начало сахарного диабета 1 типа, гипотиреоз), энтеропатия (тяжёлая диарея с мальабсорбцией) и атопический дерматит. У большего числа пациентов отмечается эозинофилия, умеренное повышение концентрации IgE и IgA в сыворотке крови, значительное снижение или отсутствие CD4+CD25+FOXP3+ Т-регуляторных клеток, при этом число Т- и В-лимфоцитов нормальное, как и ответ на митогены [72]. Для лечения данной группы применяют иммуносупрессивные средства, но излечение возможно только при аллогенной трансплантации гемопоэтических стволовых клеток [73].

Эритродермии у новорожденных могут встречаться и при нарушениях обмена веществ. Биотин-чувствительный множественный дефицит карбоксилазы – два наследственных заболевания, обусловленные нарушением метаболизма биотина: дефицит голокарбоксилазсинтетазы и недостаточность биотинидазы, с общим фенотипом. Потенциально смертельное состояние, наследуемое аутосомно-рецессивно, которое может манифестировать на 1-2 неделе жизни и сопровождаться метаболическим ацидозом, нарастающей дисфункцией ЦНС и рецидивирующими инфекциями. Отличительной чертой является воспалительное поражение кожи головы (кроме того, тонкие волосы или алопеция), области бровей и ресниц, а затем распространение воспалительного поражения на периоральную, перианальную и периорбитальную области. Возможен вторичный кандидоз, блефарит и кератоконъюнктивит с фотофобией. При отсутствии терапии развиваются глубокий лактоацидоз, кетоз с летальным исходом, наиболее быстро у детей на грудном типе вскармливания. Раннее распознавание заболевания и проведение терапии пероральным биотином приводит к излечению [74–76].

Метилмалоновые ацидемии – генетически гетерогенное наследственное заболевание из группы органических ацидемий с нарушением метаболизма ряда аминокислот (изолейцин, валин, треонин, метионин). Заболевание имеет кризовое течение и сопровождается тяжёлыми неврологическими нарушениями, поражением почек, иногда панкреатитом и кардиомиопатией, метаболическим ацидозом в период криза [77]. Поражение кожи первоначально проявляется в периферических областях и при распространении процесса трансформируется в эксфолиативную эритродермию [78]. Для лечения как можно раньше необходимо соблюдение специфической диеты с ограничением белка и жиров [79,80].

Среди хронических дерматозов в периоде новорожденности, но со 2-4 недели жизни, может манифестировать себорейный дерматит грудных детей, развитие которого связывают с колонизацией кожи липофильным грибом рода *Malassezia* [81]. Встречается в 70% случаев у детей младше 3 месяцев в виде локального поражения волосистой части головы и в складках кожи, как резко очерченные эритематозные пятна и папулы, покрытые пропитанными кожным салом чешуйко-корками. К развитию эритродермии с мацерацией и трещинами в области естественных складок (заушных, шейных, подмышечных, паховых), массивным наслоением желтоватых жирных чешуйко-корок на волосистой части головы с захватом височных областей, лба, бровей и развитием диспептического синдрома (частое срыгивание и диарея) приводят тяжёлые формы себорейного дерматита, рефрактерные к топической антимикотической терапии. В этих случаях применяется комплексный подход с использованием коротких курсов АБ (ампициллин, оксациллин), системной симптоматической терапии (коррекция водно-электролитных нарушений, гиповитаминоза, ферментативной недостаточности, явлений дисбиоценоза) и ВВИГ у наиболее тяжёлых пациентов [82].

Первые симптомы атопического дерматита могут появиться в 2-3 месяца жизни и характеризуются на данном этапе экссудативным типом воспаления кожи, которое начинается с лица (область щёк) и затем распространяется на другие

участки тела, при этом зона подгузников, как правило, не поражается [26]. Тотальное поражение кожного покрова – атопическая эритродермия Хилла – может являться осложнением длительно существующего и не скорректированного состояния и/или ответом на неадекватную терапию с внезапным развитием универсального воспаления кожи с усилением экссудации и последующей десквамацией, дерматопатической лимфаденопатией, усилением зуда и повышением температуры тела, повышением риска присоединения вторичной инфекции [83]. При атопическом дерматите не отмечается поражение иммунной системы с развитием тяжёлых форм банальных инфекций, глубоких абсцессов, кожно-слизистого кандидоза или аномалий скелета и соединительной ткани. Хотя атопический дерматит и является наиболее частой причиной повышения концентрации IgE, значение концентрации коррелирует с тяжестью течения заболевания и риском присоединения пищевой и бытовой сенсибилизации у пациентов в отличие от ПИДс.

Врождённый псориаз встречается очень редко и частью авторов считается проявлением аутовоспалительных нарушений кератинизации, таких как IL-36RN-ассоциированный генерализованный пустулёзный псориаз или CARD14-опосредованный младенческий и/или ювенильный пустулёзный псориаз [84,85]. По имеющимся данным, при пустулёзном псориазе, по-видимому, преобладает интенсивная воспалительная реакция, возникающая в результате гиперактивации врождённого иммунитета, с решающим участием оси интерлейкина IL-36 [86].

Генерализованный пустулёзный псориаз – тяжёлый и редкий тип псориаза, характеризующийся возникновением стерильных пустул на эритематозном фоне с последующей десквамацией и генерализацией процесса, сопровождающимися гиперпирексией и системным нейтрофильным воспалением, развивающимися у пациентов внезапно [87]. В большинстве случаев он сочетается с анамнезом вульгарного псориаза, в единичных – появляется первично и обособленно от других форм. Пусковым моментом для появления высыпаний могут стать инфекции, прием некоторых препаратов, резкая отмена системных глюкокортикостероидов и др. Частота пустулёзных форм псориаза у детей до 2-х лет составляет, по разным данным, от 3,5% до 16% из числа всех вариантов течения псориаза в детском возрасте [88] и примерно 0,6% от общего числа больных с пустулёзным псориазом [89]. Начало ювенильного пустулёзного псориаза типично приходится на 6-7-летний возраст, лишь единичные случаи описаны в литературе в возрасте до года [90]. Эту форму от генерализованного пустулёзного псориаза отличает аннулярный/круговидный паттерн высыпаний со стерильными пустулами по периферии элементов и более редкие системные проявления (лихорадка, лейкоцитоз, повышение острофазовых белков) [91,92]. Гистологическая картина биоптатов пустул у обеих форм схожа и имеет специфические признаки, в виде гиперкератоза с паракератозом, акантозом, формированием субкорнеальных пустул (спонгиотические пустулы Когойя) из нейтрофильных лейкоцитов, а также расширение сосудов сетчатого слоя дермы с инфильтратами из лимфоцитов и нейтрофильных лейкоцитов [93]. Также быстро прогрессировать вплоть до эритродермии могут высыпания на коже у младенцев с вульгарной формой псориаза. По принципу изоморфной реакции (один из возможных механизмов) первые высыпания у младенцев появляются в аногенитальной области, под подгузником, и характеризуются торпидными к терапии папулёзными элементами, сливающимися в крупные бляшечные, с чёткими границами и блестящей поверхностью (один из феноменов псориатической триады – терминальной плёнки), а далее распространяются в виде отдельных папул на другие участки тела (поражаться могут также лицо, волосистая часть головы, ладони и подошвы), при этом папулы менее инфильтрированы и на них меньше чешуек, чем у взрослых [94]. Частота встречаемости вульгарной формы у детей до 2-х лет варьирует от 6,5% до 14%, и отмечается наследственная предрасположенность к развитию заболевания в 39-89% случаев [95,96]. Локусом предрасположенности, ассоциированным с ранней манифестацией заболевания, считается аллель HLA-Cw'06, наиболее часто обнаруживаемый у пациентов с тонзиллогенной формой псориаза (каплевидный псориаз), а также у пациентов с выраженным феноменом Кебнера (изоморфная реакция) [97]. Возможно проведение гистологического исследования с обычной окраской гематоксилин-эозином и выявлением типичных для заболевания паттернов в виде псориазиформной гиперплазии эпидермиса. Для лечения пациентов с псориатической эритродермией применяются системные цитостатические препараты, а в случае врождённых пустулёзных форм необходимо дополнительное молекулярно-генетическое исследование для обоснования выбора более корректной тактики таргетной терапии [98].

Обсуждение

Синдром КН (OMIM #256500), описанный в 1958 году Э. Нетертоном [99], является тяжёлым генодерматозом, аутосомно-рецессивного типа наследования, характеризующимся хроническим воспалительным поражением кожи ихтиозиформного характера, специфическими аномалиями волос в виде инвагинированного трихорексиса, проявлениями атопических заболеваний и гиперчувствительности немедленного типа с повышением сывороточной концентрации как общего, так и специфических IgE, отставанием в росте и развитии, рецидивирующими инфекционными заболеваниями и возможным летальным исходом от осложнений.

Для сКН характерно рождение пациентов до срока на 35-37 неделях гестации в состоянии эритродермии сразу или в течение первых суток от момента появления на свет, которая затем дополняется массивной десквамацией [8]. У некоторых пациентов отсутствуют волосы на волосистой части головы, а также брови и ресницы, а типичные для данного симптома аномалии волосяного стержня, такие как «бамбуковые» волосы (инвагинированный трихорексис) и ломкость волос, развиваются ближе к концу первого года жизни [100]. При отрастании волосы короткие, слабые, редкие и тусклые; брови редкие, особенно латеральные части. Световая микроскопия или трихоскопия выявляет патогномоничный признак инвагинированного трихорексиса [101]. Кроме того, могут наблюдаться волосы по типу «клюшки для гольфа», которые возникают в результате разрыва стержня волоса на уровне инвагинации около чашеобразной части стержня. Ещё одна аномалия волосяного стержня, с которой можно столкнуться, – это симптом «спички», представленный сломанным волосяным стержнем с выпуклым концом. Вышеупомянутые дефекты волосяного стержня могут быть обнаружены на коже головы, бровях и ресницах, при этом некоторые авторы сообщают, что инвагинированный трихорексис и симптом «клюшки для гольфа» чаще встречаются в области бровей, чем на волосистой части головы [102]. Перекрученные волосы, узловатый трихорексис и спирально закрученные волосы – это также аномалии волосяного стержня, описываемые при сКН, но не патогномоничные [103].

Наш пациент В. был рождён на 35-36 неделе путём экстренного кесарева сечения маловесным к сроку и в состоянии эритродермии с последующим массивным шелушением. Об изменениях придатков кожи на момент появления на свет данных не предоставлено. На этапе первичной госпитализации на первом году жизни и далее дерматоскопия была малоинформативна, в связи со скудностью волосяного покрова, поэтому исследование было произведено только на четвёртом году жизни, и патогномоничный признак обнаружен (рис. 2).

Эритродермия сохраняется в последующем у части пациентов с более тяжёлыми вариантами течения, у остальных развивается фенотип линеарного огибающего ихтиоза, описанный Комелем в 1949 году (“ichthyosis linearis circumflexa Comèl”), с гирляндообразными, круговидными, полициклическими мигрирующими эритемато-сквамозными элементами на туловище и конечностях с типичными заостренными с двух краёв чешуйками по периферии элементов (рис. 7) [104].

Также при среднетяжёлом и тяжёлом вариантах течения присоединяются проявления атопии (возможно развитие симптомов атопического дерматита, аллергического ринита, бронхиальной астмы), пищевой сенсибилизации, могут возникать явления ангиоотека различной выраженности [5,10,23]. В нашем случае сохранялось тотальное поражение кожных покровов в виде ихтиозиформной эритродермии с появлением вспышек воспаления кожи с инфильтрацией и экзематизацией отдельных участков, сопровождающихся мучительным зудом, а с 3 его года жизни в связи с выраженным зудом присоединилась лихенификация крупных складок. Были зафиксированы и сенсибилизация к различным аллергенам, и эпизоды ангиоотека как на пищевые аллергены, так и на лекарственные средства.

Для пациентов со среднетяжёлым и тяжёлым вариантами течения синдрома характерно наличие рецидивирующих инфекционных заболеваний, преимущественно ЛОР-органов, с вероятностью развития септических осложнений при отсутствии адекватной терапии [23]. У мальчика В.

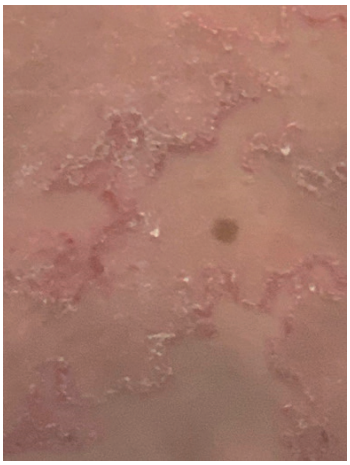

Рис. 7. Огибающий линеарный ихтиоз Комеля

наблюдались рецидивирующие тубоотиты более 4-х раз в год, которыми заканчивался почти каждый эпизод ОРИ, дважды была диагностирована бактериемия, которая потребовала нескольких последовательных курсов АБ терапии.

Также для пациентов со среднетяжёлым и тяжёлым вариантом течения заболевания характерно отставание в росте и развитии, что рядом авторов объясняется нарушением работы калликреин-кининовой системы в гипофизе и нарушением регуляции соматотропного гормона [23]. Мальчик В. весь период наблюдения имел признаки гипотрофии 1-2 степени, которые сохраняются несмотря на проводимую терапию.

Дискутабельным является вопрос о наличии иммунологических нарушений у пациентов с сКН. В одном из датских исследований, проведённых на выборке пациентов с сКН различного возраста, у пациентов в старшей возрастной группе отклонений в иммунологическом статусе не обнаружено [105]. Предполагается, что данный синдром возникает скорее в результате тяжёлого поражения кожного покрова, нежели из-за наличия иммунологического дефицита, так как и инфекционные осложнения, и аллергическая сенсибилизация приписываются нарушениям барьерных свойств кожи с повышением проникновения чужеродных антигенов, а имеющиеся у детей иммунологические отклонения объясняют этапом созревания иммунной системы.

Другие авторы считают, что дефект экспрессии LEKTI в тимусе приводит к подавлению созревания Т-лимфоцитов, и даже несмотря на то, что рецидивирующие инфекции могут быть связаны с повышенной проницаемостью для инфекционных агентов (например, *Staphylococcus aureus*), но улучшение состояния возникает только после применения внутривенных иммуноглобулинов, что свидетельствует в пользу внутреннего дефекта [106]. Описаны снижение числа клеток натуральных киллеров (NK) и их незрелый фенотип со снижением лизирующих свойств, снижение числа В-клеток памяти и уменьшение иммунного ответа на вакцинацию пневмококком, кроме того, сообщается о преждевременном созревании Т-клеток, что не отражается на их функциональной активности. Основная часть подобных наблюдений описана на небольших выборках пациентов, состоящих преимущественно из детей [107]. У пациента В. было зарегистрировано относительное снижение субпопуляции зрелых Т-лимфоцитов (CD3+CD4+), CD8+ NK-клеток и абсолютного числа естественных киллеров (CD3-CD16+CD56+), нарушение функций В-лимфоцитов, которые нормализовались после длительного применения ВВИГ. Реакцию на вакцинацию оценить не представляется возможным, так как ребёнок не был вакцинирован в связи с тяжестью состояния.

Считается, что диагноз сКН может быть установлен на основании клинических данных, но есть причины, по которым это затруднительно: у пациентов с более тяжёлым течением заболевания может быть алопеция при рождении и очень медленный рост волос с течением времени; в волосах, обследованных при трихоскопии, могут отсутствовать аномалии волосяного стержня, поскольку они поражают только 20-50% волос и чаще в области бровей, которую редко подвергают исследованию; атопические проявления могут маскировать клиническую картину заболевания, изменяя характер воспаления на экссудативный в младенческом возрасте [108]. Лабораторные методы также могут не принести желаемого результата. Гистологическая картина, как указывалось ранее, не специфична, а иммуногистохимическое исследование не применяется широко, и при некоторых фенотипах может сохраняться экспрессия LEKTI, поэтому для подтверждения диагноза необходимо генетическое тестирование.

При сКН было идентифицировано около 84 различных патогенных вариантов потери функции в гене SPINK5, как в экзонах, так и в интронах [2]. Этот ген локализован на длинном плече 5 хромосомы (5q32) и кодирует ингибитор сериновой протеазы, называемый лимфоэпителиальным ингибитором kazal-типа 5(LEKTI), экспрессируемой в тимусе и эпителии. Фенотипическое разнообразие обусловлено вариативностью экспрессии и наличием укороченных форм белка LEKTI [109]. Зарегистрированы 9 вариантов, связанных с летальным исходом в различных популяциях (c.153delT, c.238insG, c.375_376delAT, c.C649T, c.997C[T, c.1111C[T, c1431-12G[A, c.715insT, 375delAT (Турция, Пуэрто Рико, Босния, Иран, Япония, Северная Европа, Румыния соответственно), обнаружение которых имеет важное прогностическое значение [110]. В настоящее время используется методика таргетного секвенирования нового поколения для выявления мутаций различных генов из набора панели ПИДс, ограничением которой является неспособность выявления редких мутаций, не включённых в диагностическую панель, а также вариаций числа копий (CNV) и длин нуклеотидных повторов [111,112]. Больший охват может обеспечить полноэкзомное секвенирование, при котором исследуются все кодирующие области, но покрываются около 1,5% генома. Самым информативным является полногеномное секвенирование,

применение которого ограничено в связи с трудоёмкостью и высокой стоимостью [113,114].

У нашего пациента диагноз был установлен только в 3 года после проведения полноэкзомного секвенирования, и выявлен ранее описанный в литературе в компаунд-гетерозиготной форме вариант (rs368134354) гена SPINK5, приводящий к нарушению сплайсинга [115,116].Вариант встречается в базе данных популяционных частот gnomAD с относительно низкой частотой (6 аллелей), предсказан приводить к аберрантному сплайсингу компьютерным алгоритмами CADD, SpliceAI, Human Splicing Finder, аннотирован патогенным или вероятно патогенным в базе данных ClinVar пятью лабораториями.

Для подтверждения патогенности варианта было рекомендовано уточнение его зиготности референсным методом (секвенирование трио по методу Сэнгера), которое не проводилось.

Проведённое таргетное секвенирование выявило вариант гена рецептора интерлейкина-21, IL21R (rs 52822694) c.890G>A, в гетерозиготном состоянии, клиническая значимость которого неизвестна. Мутации IL21R ассоциированы с развитием дефицита IL21R (#615207), однако необходим биаллельный вариант потери функций IL21 или IL21R. У таких больных развивается аутосомно-рецессивный комбинированный иммунодефицит с вариабельной пенетрантностью [117,118]. Описано 8 пациентов из 5 семей с гомозиготными мутациями в гене IL21R, а затем ещё 13 пациентов с подобными мутациями и выявлено 2 новые. Средний возраст манифестации заболевания составил 2,5 года, а летальность без трансплантации 57%. Большинство пациентов с дефицитом IL21R страдало рецидивирующими инфекциями респираторного и желудочно-кишечного трактов, особенно криптоспоридиозом, ассоциированным с хроническим холангитом, хронической диареей и мальабсорбцией; кроме того, кандидозом и микобактериозом, дерматомикозом туловища, лабиальным герпесом. Также, по последним данным, у части пациентов, около 15%, были отмечены воспалительные высыпания на коже и 8% страдали от анафилактических реакций [118,119]. Причиной подобных явлений может быть нарушение пути сигналов IL-21, который в норме подавляет продукцию IgE, прерывая переключение IgG1+ B-лимфоцитов на синтез IgE [120]. Мышиная модель с биаллельным дефицитом рецептора Il21r-/- продемонстрировала повышение концентрации IgE, но снижение остальных изотипов иммуноглобулинов. В норме IL-21 подавляет продукцию IgE B-клетками, стимулированными IL-4. В одной из работ было продемонстрировано, что уменьшенное количество IL-4, продуцируемое иммунными клетками мышей IL21r-/-, соответствовало уменьшению растворимого рецептора IL-4 альфа (sIL-4Ra), что может активировать эффекты IL-4 даже в очень низких дозах, поддерживая продукцию IgE в отсутствие передачи сигналов IL-21-IL-21R, и может способствовать высоким уровням IgE [121]. Кроме того, у пациентов с дефицитом IL21R зарегистрировано нарушение пролиферации Т-лимфоцитов, снижение цитотоксического потенциала и продукции цитокинов, нарушение дифференцировки B-лимфоцитов, снижение цитотоксического потенциала NK-клеток, гипогаммаглобулинемия, что способствует рецидивированию различных инфекций и полиорганному поражению. Таким пациентам рекомендована как можно более ранняя, до развития значимых повреждений внутренних органов, трансплантация гемопоэтических стволовых клеток [118]. В случае мальчика B. трудно оценить вклад в развитие тяжести состояния варианта IL21R в гетерозиготном состоянии. За период наблюдения за нашим больным клинических симптомов классического фенотипа дефицита IL21R выявлено не было, дополнительные исследования для уточнения экспрессии IL21R или определения концентрации цитокинов не проводились.

Лечение: СКН является орфанным заболеванием, для которого в настоящее время не разработано специфического лечения [11, 122].

Применяемые варианты терапии носят симптоматический характер, а цели зависят от возраста пациента. Так, новорожденные и младенцы с сКН подвержены высокому риску обезвоживания, присоединения инфекции и задержки роста и развития из-за тяжёлого дефекта кожного барьера и дермопатической энтеропатии с персистирующей диареей и мальабсорбцией, что может привести к опасным для жизни осложнениям, при которых необходимо лечение в условиях отделения интенсивной терапии и взаимодействие мультидисциплинарной команды специалистов [123]. Приоритетными задачами являются: восстановление водно-электролитного баланса; нутритивная поддержка с учётом нарастающей сенсибилизации, а в случаях серьезного нарушения приёма пищи – гастростомическая трубка [124,125]; строгое соблюдение асептики для предотвращения инфекций и мониторинг бактериальной колонизации *Staphyococcus aureus* [126]. Для замещения дефекта кожного барьера необходимо частое и регулярное применение эмолентов, при этом важно учитывать особую повышенную проницаемость кожи для топических средств у пациентов с сКН, в связи с

чем некоторые препараты представляют серьёзный риск, например: побочным действием крема с сульфадиазином серебра явился агранулоцитоз; а топические ингибиторы кальциневрина достигали обнаруживаемых в плазме концентраций, способных вызвать системный эффект токсичности; препараты молочной кислоты ассоциированы с лактатацидозом, а салициловой кислоты – с интоксикацией салицилатами; хлоргексидин в составе наружных очищающих средств (мыло или гель) также обладает токсическим потенциалом [127–130]. По этой причине желательно использовать мягкие увлажняющие средства, а младенцев купать только в воде или с очень бережно очищающими кожу средствами. Смягчающие средства рекомендуются не реже 2 раз в день, предпочтительно после купания, при этом в областях воспаления кожи, эрозий или сгибов – без мочевины. Антисептические средства рекомендуется применять не чаще 3 раз в неделю и в максимально допустимом разведении [11].

«Экзематозные поражения» можно купировать коротким курсом топических кортикостероидов умеренной силы, а в более старшем возрасте могут применяться топические ингибиторы кальциневрина, но на ограниченных участках тела из-за возможных системных эффектов при абсорбции. При длительном применении рекомендован мониторинг концентрации действующих веществ в крови [131,132].

Есть данные об эффективности фототерапии при сКН: в нескольких случаях у пациентов с более лёгкими фенотипами сКН применялась узкополосная средневолновая фототерапия, по результатам которой были рекомендованы короткие курсы с низкой суммарной дозой из-за риска появления новообразований [133,134].

В случае курации пациентов с тяжёлыми вариантами течения сКН необходима системная терапия. Калькирование подхода, используемого для других заболеваний с нарушением ороговения, например, применение системных ретиноидов, сомнительно. Так, ацитретин усугублял сухость и воспаление кожных покровов, а иммуносупрессивные препараты (циклоспорин, метотрексат, микофенолата мофетил) не обеспечивали значительного и стойкого улучшения [135].

Впечатляющую эффективность продемонстрировало применение ВВИГ (0,4 г/кг в месяц) [136]. У детей с тяжёлым течением сКН наблюдалось заметное уменьшение тяжести заболевания, вплоть до нормализации показателей роста и развития, уменьшение воспалительного компонента поражения кожи и частоты инфекционных осложнений. Механизм действия ВВИГ при сКН недостаточно известен, но предполагается замещающее, иммуномодулирующее, а также противовоспалительное действие [137]. При этом необходимы ежемесячные инфузии для поддержания достигнутого результата [138].

С возрастом состояние больных сКН часто улучшается, но могут нарастать проявления атопии, которые потребуют тщательного выявления спектра сенсибилизации и специальной терапии, в зависимости от нозологии. Кроме того, больные могут быть инвалидизированы рецидивирующим воспалением кожи, вплоть до эритродермии с последующим шелушением и выраженным, порою мучительным и нестерпимым зудом, приводящим к лихенификации и повреждению кожных покровов, а также инфекционным осложнениям [11,55].

Значительный прогресс, достигнутый в понимании патогенеза сКН, позволяет разрабатывать новые терапевтические стратегии, нацеленные на конкретные биологические пути заболевания. В иммунопатогенезе данного синдрома основную роль играет дефицит белка LEKTI, который экспрессирован в эпителиоцитах кожи, слизистых и тельцах Гассаля тимуса [139]. Последствиями дефицита является потеря способности к ингибированию сериновых протеаз, таких как плазмин, трипсин, катепсин, эластаза, субтилизин А, и активизация калликреиновых пептидаз (KLK) 5,7,14 и эластазы 2 [140,141]. В коже это приводит к деградации десмосом и снижению протеолитического процессинга филаггрина, а также к активации KLK5 рецепторов на кератиноцитах (PAR-2) и продукции тимического стромального лимфопоэтина (TSLP – в одном из исследований был идентифицирован в качестве биологического маркера тяжести течения сКН [15]), цитокина, связанного с реакциями Т-хелперов 2 типа. Оба эти процесса усиливают аллергическую предрасположенность и способствуют воспалению, так, активация PAR-2 увеличивает экспрессию провоспалительных цитокинов и хемокинов (TNF-α, IL-8, ICAM-1), а пенетрация антигенов через повреждённый барьер вызывает активацию каспазы-1 и продукцию активной формы IL-1β [122].

Повышенная экспрессия TNF-α стала мишенью для терапии у 2-х пациентов, которые получали инфликсимаб. Отмечалось улучшение роста волос и состояния кожного покрова. Однако использование ингибиторов TNF-α не рекомендуется широко (необходимы длительные исследования на больших выборках) в связи с повышенным риском инфекций и рака кожи, который уже присутствует у пациентов с сКН. Редкими, но

тяжёлыми осложнениями в этой группе больных являются ВПЧ-ассоциированные поражения перигенитальной области, вплоть до гигантской кондиломы Бушке-Левенштайна [142,143] и плоскоклеточного рака кожи [144,145].

Другой терапевтической мишенью стали цитокины Т-хелперов 2 типа (IL-4, IL-13), подавление эффектов которых важно не только в иммунопатогенезе атопического компонента (индукция переключения В-лимфоцитов на синтез IgE, активация эозинофильных лейкоцитов и тучных клеток), но и хронического зуда у пациентов с сКН [146]. Применение дупилумаба как существенно улучшило качество жизни и уменьшило тяжесть заболевания у детей и взрослых с сКН [14,16,147], так и, по другим данным, приводило лишь к незначительному уменьшению симптомов у взрослых пациентов, но период лечения и наблюдения в этом случае составлял 6 недель [17]. У части пациентов, несмотря на значительное уменьшение зуда и шелушения, наблюдалось появление эритемы и/или пустулизация. Терапевтической стратегией в таких случаях анонсировано дополнительное к курации дупилумабом блокирование системы Т-хелперов 17 типа [148], основанное на данных о ключевой роли IL-17 и IL-36, высокая концентрация которых ассоциирована с тяжестью заболевания у пациентов с сКН [149]. В нескольких публикациях отмечалось значительное улучшение состояния кожи и уменьшение зуда при применении как иксекизумаба [150], так и секукинумаба [151,152], у пациентов с тяжёлым течением сКН, несмотря на опасения побочного действия в виде риска присоединения инфекции, в том числе и респираторного тракта, патогномоничного для сКН [153].

Также единичные работы описывают положительный эффект от применения омализумаба (уменьшение атопического компонента) и устекинумаба (улучшение состояния кожи без рецидивов в течение года) [154,155].

Проводятся исследования и уже имеются некоторые данные о специфических вариантах терапии: белковая или полипептидная заместительная терапия с использованием выбранных фрагментов LEKTI или модифицированных рекомбинантных ингибиторов; ингибиторы калликреина 5; добавление гена SPINK5 с помощью лентивирусного или аденовирусного вектора с использованием аутологичных трансплантатов генетически скорректированных кератиноцитов пациентов [156,157]; альтернативные варианты, направленные на PAR-2 или экспрессию TSLP, TNF-α или IL-1β, или высокие уровни IgE и другие [157]. Безопасность и эффективность подобных подходов ещё будет изучаться, но само движение в сторону возможной коррекции врождённого заболевания бесценно [12].

Пациент В. попал в поле нашего зрения в 7 месяцев в состоянии эритродермии и бактериемии, гипотрофии 2 степени, с рецидивирующими отитами в анамнезе. Терапевтическая тактика заключалась в купировании инфекционных осложнений последовательными курсами АБ терапии по чувствительности возбудителей, щадящей наружной терапии с локальным краткосрочным применением сначала топических ГКС, а затем топического ингибитора кальциневрина до улучшения состояния кожи с последующей отменой. По результатам иммунологического исследования было принято решение о назначении замещающей терапии ВВИГ, которая значительно уменьшила частоту осложнений. Из-за нарастающей полисенсибилазации и рефрактерности поражения кожного покрова с эпизодами экзематизации и мучительного зуда, было инициировано применение дупилумаба с положительным, но недостаточно стойким эффектом. В последующем в терапию ГИБТ был добавлен секукинумаб, в результате чего достигнут значимый клинический эффект (рис. 6). Наблюдение и лечение продолжены, регулярно проводятся необходимые обследования для предотвращения возможных побочных эффектов.

Выводы и заключение

Синдром Комеля-Нетертона является редким врождённым заболеванием, наследуемым аутосомно-рецессивно, вызванным мутацией в гене SPINK5, приводящей к нарушению десквамации эпителия в результате дисфункции белка-ингибитора протеаз LEKTI, для которого характерно фенотипическое разнообразие проявлений у пациентов в зависимости от экспрессии нарушенного белка. У большинства пациентов отмечается эритродермия при рождении или сразу после, которая затем сохраняется при более тяжёлых вариантах течения заболевания или трансформируется в линеарный огибающий ихтиоз Комеля при более лёгком течении. Синдром относится к группе синдромальных ихтиозов с патогномоничным симптомом поражения волос в виде инвагинирующего трихорексиса («бамбуковые» волосы), который наиболее выражен в области бровей и ресниц, что при использовании современных методов диагностики, таких как дерматоскопия, позволяет клинически установить диагноз, но при отсутствии поражения волос его не исключает, так как поражено может быть от 20 до 50% волос и данные изменения развиваются с течением времени (обычно у детей старше

года). Также, такие пациенты склонны к развитию истинных проявлений атопии (тяжёлый атопический дерматит, аллергический ринит, бронхиальная астма, пищевая аллергия) и симптомов гиперчувствительности немедленного типа (крапивница, анафилаксия). Кроме нарушения кожного барьера, создающего входные ворота для инфекционных агентов и последующей бактериемии (наиболее частый возбудитель – *Staphylococcus aureus*), у пациентов с сКН может отмечаться дефект цитотоксического потенциала клеток натуральных киллеров (NK), снижение числа В-клеток памяти и снижение способности к иммунизации, что, в свою очередь, усиливает предрасположенность к развитию бактериемии и рецидивирующих инфекций как кожи, так и ЛОР-органов и дыхательных путей. Триада симптомов, характерная для синдрома гиперИгЕ: повышение концентрации IgE (при нормальных IgG, IgA, IgM) и эозинофилия, рецидивирующие хронические инфекции, атопический дерматит, позволяет отнести сКН к группе комбинированных ПИДс, но наличие патогномоничной аномалии волос выделяет данный синдром. Потенциально опасным у таких пациентов может быть период новорожденности, так как в связи с осложнениями заболевания (гипернатриемическая дегидратация, бактериемия, мальабсорбция) возможен летальный исход. На этом этапе крайне важна слаженная работа мультидисциплинарной команды специалистов как для корректной диагностики, так и для выбора тактики лечения. В дальнейшем показана пожизненная топическая терапия с применением эмолентов без кератолитических компонентов или с их крайне низкими концентрациями временно и локально. При доминировании воспалительного поражения кожи возможно периодическое применение топических кортикостероидов или ингибиторов кальциневрина на ограниченных участках и короткими курсами во избежание системного действия. Корректное использование антисептических средств не чаще 2-3 раз в неделю с минимальными концентрациями позволяет профилактировать бактериальные осложнения. Системная терапия, основанная на патогенетическом подходе, способствует улучшению качества жизни пациентов даже с тяжёлыми формами заболевания. Терапия ВВИГ рекомендуется пациентам со слабым ответом на чужеродные антигены и при сКН не только корректирует временные дефекты цитотоксичности NK-клеток, но и улучшает состояние кожи и волос. Терапия ГИБТ должна подбираться индивидуально, в зависимости от тяжести течения заболевания и доминирующих жалоб, так, при тяжёлом течении атопического дерматита, выраженном мучительном зуде и полисенсибилизации возможно применение ингибиторов Ил-4 отдельно или в сочетании с ингибиторами Ил-17A/F, но для более корректного выбора препаратов ГИБТ необходимы дальнейшие исследования. Перспективным является и направление на разработку специализированной терапии, способной заместить дефект белка LEKTI, что даёт нашим пациентам надежду на значительное и стойкое улучшение качества жизни, если не на выздоровление.

Литература

1. Oji V, Tadini G, Akiyama M, et al. Revised nomenclature and classification of inherited ichthyoses: results of the First Ichthyosis Consensus Conference in Soreze 2009. J Am Acad Dermatol 2010;63:607-641.

2. Sprecher E, Chavanas S, Digiovanna JJ, et al.The spectrum of pathogenic mutations in SPINK5 in 19 families with Netherton syndrome:implications for mutation detection and first case of prenatal diagnosis.J Invest Dermatol 2001;117:179–187.

3. Pruszkowski A, Bodemer C, Fraitag S, et al. Neonatal and infantile erythrodermas: a retrospective study of 51 patients. Arch Dermatol. 2000;136(7):875–880.

4. Dreyfus I, Chouquet C, Ezzedine K, et al. Prevalence of inherited ichthyosis in France: a study using capture-recapture method. Orphanet J Rare Dis. 2014;9:1. doi:10.1186/1750-1172-9-1.

5. Bitoun E, Chavanas S, Irvine AD, et al. Netherton syndrome: disease expression and spectrum of SPINK5 mutations in 21 families. J Invest Dermatol. 2002;118(2):352-361. doi:10.1046/j.1523-1747.2002.01603.x.

6. Schmuth M, Martinz V, Janecke AR, et al. Inherited ichthyoses/generalized Mendelian disorders of cornification. Eur J Hum Genet. 2013;21(2):123-133. doi:10.1038/ejhg.2012.121.

7. Bousfiha A, Moundir A, Tangye SG, et al. The 2022 Update of IUIS Phenotypical Classification for Human Inborn Errors of Immunity. J Clin Immunol. 2022 Oct;42(7):1508-1520. doi: 10.1007/s10875-022-01352-z. Epub 2022 Oct 6. PMID: 36198931.

8. Saleem HMK, Shahid MF, Shahbaz A, Sohail A, Shahid MA, Sachmechi I. Netherton Syndrome: A Case Report and Review of Literature. Cureus. 2018;10(7):e3070. doi:10.7759/cureus.3070

9. Clark MM, Stark Z, Farnaes L, et al. Meta-analysis of the diagnostic and clinical utility of genome and exome sequencing and chromosomal microarray in children with suspected genetic diseases. NPJ Genom Med. 2018;3:16. doi:10.1038/s41525-018-0053-8.

10. Kostova P, Petrova G, Shahid M, et al. Netherton syndrome – A therapeutic challenge in childhood. Clin Case Rep. 2024;12:e8770. doi:10.1002/ccr3.8770.

11. Mazereeuw-Hautier J, Hernandez-Martin A, O'Toole EA, et al. Management of congenital ichthyoses: European guidelines of care, part two. Br J Dermatol. 2019;180(3):484–495. doi:10.1111/bjd.16882.

12. Di WL, Lwin SM, Petrova A, et al. Generation and Clinical Application of Gene-Modified Autologous Epidermal Sheets in Netherton Syndrome: Lessons Learned from a Phase 1 Trial. Hum Gene Ther. 2019;30(9):1067-1078. doi:10.1089/hum.2019.049

13. Liddle J, Beneton V, Benson M, et al. A potent and selective kallikrein-5 inhibitor delivers high pharmacological activity in skin from patients with Netherton syndrome. J InvestDermatol. 2021;141(9):2272–2279. doi:10.1016/j.jid.2021.01.029.

14. Steuer AB, Cohen DE. Treatment of Netherton syndrome with dupilumab. JAMA Dermatol. 2020;156(3):350–351. doi:10.1001/jamadermatol.2019.4608.

15. Fontao L, La tte E, Briot A, et al. Infliximab infusions for Netherton syndrome: sustained clinical improvement correlates with a reduction of thymic stromal lymphopoietin levels in the skin. J Invest Dermatol. 2011;131(9):1947–1950. doi:10.1038/jid.2011.124.

16. Süßmuth K, Traupe H, Loser K, et al. Response to dupilumab in two children with Netherton syndrome: Improvement of pruritus and scaling. J Eur Acad Dermatol Venereol. 2021;35(2):e152-e155. doi:10.1111/jdv.16883.

17. Aktas M, Salman A, Apti Sengun O, et al. Netherton syndrome: temporary response to dupilumab. Pediatr Dermatol. 2020;37(6): 1210-1211. doi:10.1111/pde.14362.

18. Gallagher JL, Patel NC. Subcutaneous immunoglobulin replacement therapy with Hizentra is safe and effective in two infants. J Clin Immunol. 2012;32(3):474–476. doi:10.1007/s10875-011-9645-0.

19. Traupe H. The ichthyosis. A Guide to Clinical Diagnosis, Genetic Counselling, and Therapy. Berlin: Springer 1989, 168–178.

20. Allen A, Siegfried E, Silverman R, et al. Significant absorption of topical tacrolimus in 3 patients with Netherton syndrome. Arch Dermatol. 2001;137:747–750. PubMed: 11405764.

21. Kotrulja L, Murat-Suši S, Karmela Husar K. Differential diagnosis of neonatal and infantile erythroderma. Acta Dermatovenerol. Croat. 2007;15(3):178–190.

22. Ott H. Guidance for assessment of erythroderma in neonates and infants for the pediatric immunologist. Pediatr. Allergy Immunol. 2019;30(3):259–268.

23. Barbati F, Giovannini M, Oranges T, et al. Netherton Syndrome in Children: Management and Future Perspectives. Front Pediatr. 2021;9:645259.

24. Leung A, Barankin B, Leong KF. Staphylococcal–scalded skin syndrome: evaluation, diagnosis, and management. World J. Pediatr. 2018;14(2):116–120.

25. Davidson J, Polly S, Hayes PJ, et al. Recurrent Staphylococcal Scalded Skin Syndrome in an Extremely Low-Birth-Weight Neonate. AJP Rep. 2017;7(2):e134-e137. doi: 10.1055/s-0037-1603971. Epub 2017 Jun 30. PMID: 28674637; PMCID: PMC5493488.

26. Горланов И.А., Леина Л.М., Милявская И.Р., и др. Атопический дерматит. Сер. Библиотека педиатрического университета. Санкт-Петербург, 2019.

27. Brazel M, Desai A, Are A, et al. Staphylococcal Scalded Skin Syndrome and Bullous Impetigo. Medicina (Kaunas). 2021 Oct 24;57(11):1157. doi: 10.3390/medicina57111157. PMID: 34833375; PMCID: PMC8623226.

28. Robinson SK, Jefferson IS, Agidi A, et al. Pediatric dermatology emergencies. Cutis. 2020 Mar;105(3):132-136. PMID: 32352437.

29. Darmstadt GL, Dinulos JG, Miller Z. Congenital cutaneous candidiasis: clinical presentation, pathogenesis, and management guidelines. Pediatrics. 2000;105(2):438–444.

30. Kimberlin D, Brady M, Jackson M, et al. Red Book: 2015 Candidiasis. In: Report of the Committee on Infectious Diseases. 30th ed. Elk Grove Village, IL: American Academy of Pediatrics, 2015, p. 279–280.

31. Kaufman DA, Coggins SA, Zanelli SA, et al. Congenital Cutaneous Candidiasis: Prompt Systemic Treatment Is Associated With Improved Outcomes in Neonates [published correction appears in Clin Infect Dis. 2017 Oct 15;65(8):1431-1433. doi:10.1093/cid/cix563]. Clin Infect Dis. 2017;64(10):1387-1395. doi:10.1093/cid/cix119.

32. Techasatian L, Panombualert S, Uppala R, et al. Drug-induced Stevens-Johnson syndrome and toxic epidermal necrolysis in children: 20 years study in a tertiary care hospital. World J Pediatr. 2017 Jun;13(3):255-260. doi:10.1007/s12519-016-0057-3.

33. Marks ME, Botta RK, Abe R, et al. Updates in SJS/TEN: collaboration, innovation, and community. Front Med (Lausanne). 2023 Oct 11;10:1213889. doi:10.3389/fmed.2023.1213889. PMID: 37901413; PMCID: PMC10600400.

34. Paller AS, Mancini AJ. Hurwitz clinical pediatric dermatology. A textbook of skin disorders of childhood and adolescence. 5th edition. Elsevier, 2016. 640 p.

35. Sarkar R, Garg VK. Erythroderma in children. Indian J. Dermatol. Venereol. Leprol. 2010;76(4):334–347.

36. Hsu DY, Brieva J, Silverberg NB, et al. Pediatric Stevens-Johnson syndrome and toxic epidermal necrolysis in the United States. J Am Acad Dermatol. 2017 May;76(5):811-817.e4. doi:10.1016/j.jaad.2016.12.024.

37. Islam S, Singer M, Kulhanjian JA. Toxic epidermal necrolysis in a neonate receiving fluconazole. J Perinatol. 2014 Oct;34(10):792-4. doi:10.1038/jp.2014.92. PMID: 25263725.

38. Iriarte C, Karim SA, Nassim JS, et al. Infantile Stevens Johnson syndrome and toxic epidermal necrolysis: A systematic review of clinical features and outcomes in children ages 12 months and under. Pediatr Dermatol. 2022 Nov;39(6):876-882. doi:10.1111/pde.15047. Epub 2022 Jun 8. PMID: 35676891.

39. Bastuji-Garin S, Fouchard N, Bertocchi M, et al. SCORTEN: a severity-of-illness score for toxic epidermal necrolysis. J Invest Dermatol. 2000;115(2):149-153. doi:10.1046/j.1523-1747.2000.00061.x.

40. Sorrell J, Anthony L, Rademaker A, et al. Score of toxic epidermal necrosis predicts the outcomes of pediatric epidermal necrolysis. Pediatr Dermatol. 2017;34(4):433-437. doi:10.1111/pde.13172.

41. Antoon JW, Goldman JL, Lee B, et al. Incidence, outcomes, and resource use in children with Stevens-Johnson syndrome and toxic epidermal necrolysis. Pediatric Dermatology. 2018;35(2):182–187.

42. Maverakis E, Wang EA, Shinkai K, et al. Stevens-Johnson Syndrome and Toxic Epidermal Necrolysis Standard Reporting and Evaluation Guidelines: Results of a National Institutes of Health Working Group. JAMA Dermatology. 2017;153(6):587–592. doi:10.1001/jamadermatol.2017.0160.

43. Catt CJ, Hamilton GM, Fish J, et al. Ocular manifestations of Stevens-Johnson syndrome and toxic epidermal necrolysis in children. American Journal of Ophthalmology . 2016;166:68–75.

44. Rodríguez-Pazos L, Ginarte M, Vega A, et al. Autosomal recessive congenital ichthyosis. Actas Dermosifiliogr. 2013 May;104(4):270-284. English, Spanish. doi:10.1016/j.adengl.2011.11.021. Epub 2013 Apr 3. PMID: 23562412.

45. Vahlquist A, Fischer J, Torma H. Inherited nonsyndromic ichthyoses: an update on pathophysiology, diagnosis and treatment. Am. J. Clin. Dermatol. 2018;19(1):51–66.

46. Chulpanova DS, Shaimardanova AA, Ponomarev AS, et al. Current Strategies for the Gene Therapy of Autosomal Recessive Congenital Ichthyosis and Other Types of Inherited Ichthyosis. Int J Mol Sci. 2022 Feb 24;23(5):2506. doi:10.3390/ijms23052506. PMID: 35269649; PMCID: PMC8910354.

47. Горланов И.А., Леина Л.М., Милявская И.Р., и др. Врожденные нарушения кератинизации Сер. Библиотека педиатрического университета. Санкт-Петербург, 2018.

48. Горланов И.А., Леина Л.М., Милявская И.Р., и др. Болезни кожи новорожденных и грудных детей: краткое руководство для врачей. Санкт-Петербург: Фолиант, 2016. 208 с.

49. McAleer MA, Pohler E, Smith FJ, et al. Severe dermatitis, multiple allergies, and metabolic wasting syndrome caused by a novel mutation in the N terminal plakin domain of desmoplakin. J. Allergy Clin. Immunol. 2015;136(5):1268–1276.

50. Cho KH, Shim SH, Kim M. Clinical, biochemical, and genetic aspects of Sjo¨gren-Larsson syndrome. Clin. Genet. 2018;93(4):721–730.

51. Pinkova B, Buckova H, Borska R, et al. Types of congenital nonsyndromic ichthyoses. Biomed Pap Med Fac Univ Palacky Olomouc Czech Repub. 2020 Dec;164(4):357-365. doi:10.5507/bp.2020.050.

52. Valentin F, Wiegmann H, Tarinski T, et al. Development of a pathogenesis-based therapy for peeling skin syndrome type 1. Br J Dermatol. 2021 Jun;184(6):1123-1131. doi:10.1111/bjd.19546.

53. Leclerc-Mercier S, Bodemer C, Furio L, et al. Skin Biopsy in Netherton Syndrome: A Histological Review of a Large Series and New Findings. Am. J. Dermatopathol. 2016;38:83–91. doi:10.1097/DAD.0000000000000425.

54. Ong C, O'Toole EA, Ghali L, et al. LEKTI demonstrable by immunohistochemistry of the skin: a potential diagnostic skin test for Netherton syndrome. Br J Dermatol. 2004;151(6):1253–1257. doi:10.1111/j.1365-2133.2004.06180.x.

55. Hoskins S, Skoda-Smith S, Torgerson TR, et al. Eczematous dermatitis in primary immunodeficiencies: a review of cutaneous clues to diagnosis. Clin. Immunol. 2019;211:108330. doi:10.1016/j.clim.2019.108330.

56. Villa A, Santagata S, Bozzi F, et al. Partial V(D)J recombination activity leads to Omenn syndrome. Cell. 1998;93:885–896. doi:10.1016/S0092-8674(00)81448-8.

57. Biggs CM, Haddad E, Issekutz TB, et al. Newborn screening for severe combined immunodeficiency: A primer for clinicians. CMAJ. 2017;189:e1551–e1557. doi:10.1503/cmaj.170561.

58. McLean-Tooke A, Barge D, Spickett GP, et al. Flow cytometric analysis of TCR Vβ repertoire in patients with 22q11.2 deletion syndrome. Scand. J. Immunol. 2011;73:577–585. doi:10.1111/j.1365-3083.2011.02527.x.

59. Woellner C, Gertz EM, Schäffer AA, et al. Mutations in STAT3 and diagnostic guidelines for hyper-IgE syndrome. J. Allergy Clin. Immunol. 2010;125:424–432.e428. doi:10.1016/j.jaci.2009.10.059.

60. Holland SM, DeLeo FR, Elloumi HZ, et al. STAT3 Mutations in the Hyper-IgE Syndrome. N EnglJ Med 2007;357:1608-1619.

61. Engelhardt KR, McGhee S, Winkler S, et al. Large deletions and point mutations involving the dedicator of cytokinesis 8 (DOCK8) in the autosomal-recessive form of hyper-IgE syndrome. J AllergyClin Immunol 2009;124:1289-1302.e1284. doi:10.1016/j.jaci.2009.10.038.

62. Sassi A, Lazaroski S, Wu G, et al. Hypomorphic homozygous mutations in phosphoglucomutase 3 (PGM3) impair immunity and increase serum IgE levels. J Allergy ClinImmunol. 2014;133(5):1410-142013. doi:10.1016/j.jaci.2014.02.025.

63. Ma CA, Stinson JR, Zhang Y, et al. Germline hypomorphic CARD11 mutations in severe atopic disease [published correction appears in Nat Genet. 2017 Oct 27;49(11):1661. doi: 10.1038/ng1117-1661b]. Nat Genet. 2017;49(8):1192-1201. doi:10.1038/ng.3898.

64. Dadi H, Jones TA, Merico D, et al. Combined immunodeficiency and atopy caused by adominant negative mutation in caspase activation and recruitment domain family member 11(CARD11). J Allergy Clin Immunol 2018;141:1818-1830.e2. doi:10.1016/j.jaci.2017.06.047.

65. Beziat V, Li J, Lin JX, et al. A recessive form of hyper-IgE syndrome by disruption of ZNF341-dependent STAT3 transcription and activity. Sci Immunol 2018.

66. Yanagimachi M, Ohya T, Yokosuka T, et al. The Potential and Limits of Hematopoietic StemCell Transplantation for the Treatment of Autosomal Dominant Hyper-IgE Syndrome. J Clin Immunol. 2016;36:511-516. doi:10.1007/s10875-016-0278-1.

67. Vaseghi-Shanjani M, Smith KL, Sara RJ, et al. Inborn errors of immunity manifesting as atopic disorders. J. Allergy Clin. Immunol. 2021;148:1130–1139. doi:10.1016/j.jaci.2021.08.008.

68. Candotti F. Clinical Manifestations and Pathophysiological Mechanisms of the Wiskott-Aldrich Syndrome. J. Clin. Immunol. 2018;38:13–27. doi:10.1007/s10875-017-0453-z.

69. Rivers E, Worth A, Thrasher AJ, et al. How I manage patients with Wiskott Aldrich syndrome. Br. J. Haematol. 2019;185:647–655. doi:10.1111/bjh.15831.

70. Aydin SE, Kilic SS, Aytekin C, et al. DOCK8 deficiency: clinical and immunological phenotype and treatment options – a review of 136 patients. J Clin Immunol 2015;35:189-198. doi:10.1007/s10875-014-0126-0.

71. Jamee M, Zaki-Dizaji M, Lo B, et al. Clinical, Immunological, and Genetic Features in Patients with Immune Dysregulation, Polyendocrinopathy, Enteropathy, X-linked (IPEX) and IPEX-like Syndrome. J. Allergy Clin. Immunol. Pract. 2020;8(8):2747-2760.e7. doi:10.1016/j.jaip.2020.04.070. 2747–2760.e2747.

72. Ben-Skowronek I. IPEX Syndrome: Genetics and Treatment Options. Genes. 2021;12:12030323. doi:10.3390/genes12030323.

73. Al-Herz W, Zainal M, Nanda A. A Prospective Survey of Skin Manifestations in Children With Inborn Errors of Immunity From a National Registry Over 17 Years. Front. Immunol. 2021;12:751469. doi:10.3389/fimmu.2021.751469.

74. Михайлова С.В., Захарова Е.Ю., Ильина Е.С., и др. Диагностика и лечение недостаточности биотинидазы у детей раннего возраста. Лечащий врач. 2005;6:79–82.

75. Procter M, Wolf B, Crockett DK, et al. The Biotinidase Gene Variants Registry: A Paradigm Public Database. G3 (Bethesda). 2013 Apr 9;3(4):727-731. doi:10.1534/g3.113.005835. PMID: 23550138; PMCID: PMC3618359.

76. Canda E, Kalkan US, Çoker M. Biotinidase deficiency: prevalence, impact and management strategies. Pediatric health, medicine and therapeutics. 2020;11:127–133. Published 2020 May 4. doi:10.2147/PHMT.S198656.

77. Fowler B, Leonard JV, Baumgartner MR. Causes of and diagnostic approach to methylmalonic acidurias. J Inherit Metab Dis 2008;31:350–360. doi:10.1007/s10545-008-0839-4.

78. Karamifar H, Shakibazad N, Saki F, et al. Skin manifestation of methylmalonic acidemia: case report and review of the literature. G. Ital. Dermatol. Venereol. 2015;150(6):741–744.

79. Baumgartner MR, Hörster F, Dionisi-Vici C, et al. Proposed guidelines for the diagnosis and management of methylmalonic and propionic acidemia. Orphanet J Rare Dis. 2014;9:130. Published 2014 Sep 2. doi:10.1186/s13023-014-0130-8.

80. Баранов А.А., Намазова-Баранова Л.С., Боровик Т.Э., и др. Диетотерапия при наследственных болезнях аминокислотного обмена Методическое письмо. Москва, 2013. 97 с.

81. Gelmetti C, Grimalt R. Infantile seborrhoeic dermatitis. Harper's Textbook of Pediatric Dermatology : in 2 vol. / edited by A.D. Irvine, P.H. Hoeger, A.C. Yan. 3rd edition. Oxford1: Wiley, 2011. Vol. 1. Chapter 35.

82. Victoire A, Magin P, Coughlan J, et al. Interventions for infantile seborrhoeic dermatitis (including cradle cap). Cochrane Database Syst. Rev. 2019;3(3):CD011380. doi:10.1002/14651858.CD011380.pub2

83. Tom WL, Eichenfield LF. Eczematous Disorders. Neonatal and Infant Dermatology / edited by L.F. Eichenfield, I.J. Frieden, E.F. Mathes, A.L. Zaenglein. 3rd edition. Elsevier, 2015. P. 225–226.

84. Akiyama M, Takeichi T, McGrath JA, et al. Autoinflammatory keratinization diseases: an emerging concept encompassing various inflammatory keratinization disorders of the skin. J Dermatol Sci. (2018)90:105-111. doi:10.1016/j.jdermsci.2018.01.012.

85. Navarini AA, Burden AD, Capon F, et al. European consensus statement on phenotypes of pustular psoriasis. Eur Acad Dermatol Venereol. 2017;31:1792-1799. doi:10.1111/jdv.14386.

86. Genovese G, Moltrasio C, Cassano N, et al. Pustular Psoriasis: From Pathophysiology to Treatment. Biomedicines. 2021 Nov 23;9(12):1746. doi:10.3390/biomedicines9121746. PMID: 34944562; PMCID: PMC8698272.

87. Заславский Д.В., Чупров И.Н., Насыров Р.А., и др. Терапия псориаза – искусство, основанное на опыте? Педиатр. 2021;12(6):77-88.

88. Su YS, Chen GS, Lan CCE Infantile generalized pustular psoriasis: A case report and review of the literature. Dermatol Sin. 2011:29(1):22-24. doi:10.1016/j.dsi.2011.01.002.

89. de Oliveira ST, Maragno L, Arnone M, et al. Generalized pustular psoriasis in childhood: pustular psoriasis in childhood. Pediatr Dermatol. 2010;27(4):349–354. doi:10.1111/j.1525-1470.2010.01084.x.

90. Miyake T, Umemura H, Doi H, et al. Annular pustular psoriasis with a heterozygous IL36RN mutation. Eur. J. Dermatol. 2015;25:349–350. doi:10.1684/ejd.2015.2569.

91. Wollina U, Funfstuck V. Juvenile generalized circinate pustular psoriasis treated with oral cyclosporin A. Eur. J. Dermatol. 2001;11:117–119.

92. Бражникова А.П., Панеях М.Б., Горланов И.А., и др. Субкорнеальный пустулезный дерматоз Снеддона-Вилькинсона или IgA-пузырчатка? Фарматека. 2021;28(8):156-161.

93. Tong X, Li Y, Tang X, et al. Case report: Infantile generalized pustular psoriasis with IL36RN and CARD14 gene mutations. Front Genet. 2023 Jan 10;13:1035037. doi:10.3389/fgene.2022.1035037. PMID: 36704338; PMCID: PMC9871360.

94. Morris A, Rogers M, Fischer G, et al. Childhood psoriasis: a clinical review of 1262 cases. Pediatr Dermatol. 2001;18(3):188–198. doi:10.1046/j.1525-1470.2001.018003188.x.

95. Burden Teh E, Thomas KS, Ratib S, et al. The epidemiology of childhood psoriasis: a scoping review. Br. J. Dermatol. 2016;174(6):1242–1257.

96. Campione E, Diluvio L, Terrinoni A, et al. Severe erytrodermic psoriasis in child twins: from clinical-pathological diagnosis to treatment of choice through genetic analyses: two case reports. BMC Res Notes. 2014;7:929. doi:10.1186/1756-0500-7-929.

97. Chen L, Tsai TF. HLA-Cw6 and psoriasis Br J Dermatol. 2018;178(4):854-862. doi:10.1111/bjd.16083. Epub 2018 Mar 2.

98. Srivatsa S, Boswell JS, Mully TW. Infantile pustular psoriasis: Case report of successful treatment with acitretin in a 4-week-old infant. JAAD Case Rep. 2021;11:121-123. doi:10.1016/j.jdcr.2021.03.038. PMID: 33997210; PMCID: PMC8093303.

99. Netherton EW. A unique case of trichorrhexis nodosa-bamboo hairs. Arch Dermatol 1958;78:483–487. doi:10.1001/archderm.1958.01560100059009.

100. Powell J. Increasing the likelihood of early diagnosis of Netherton syndrome by simple examination of eyebrow hairs. Arch Dermatol. 2000;136(3):423-424. doi:10.1001/archderm.136.3.423-a. PMID: 10724214.

101. Rakowska A, Kowalska-Oledzka E, Slowinska M, et al. Hair shaft videodermoscopy in netherton syndrome. Pediatr Dermatol 2009;26:320–322. doi:10.1111/j.1525-1470.2008.00778.x.

102. Goujon E, Beer F, Fraitag S, et al. 'Matchstick'eyebrow hairs: a dermoscopic clue to the diagnosis of Netherton syndrome. J Eur Acad Dermatol Venereol 2010;24:740–741. doi:10.1111/j.1468-3083.2009.03459.x.

103.Whiting DA, Dy LC. Office diagnosis of hair shaft defects. Semin Cutan Med Surg 2006;25:24–34. doi:10.1016/j.sder.2006.01.004

104. Comel M. Ichthyosis linearis circumflexa.Dermatologica 1949;98:133–136.

105. Stuvel K, Heeringa JJ, Dalm VASH, et al. Comel-Netherton syndrome: A local skin barrier defect in the absence of an underlying systemic immunodeficiency. Allergy. 2020 Jul;75(7):1710-1720. doi: 10.1111/all.14197. Epub 2020 Feb 21. PMID: 31975472; PMCID: PMC7384150.

106. Dabas G, Mahajan R, De D, et al. Managing syndromic congenital ichthyosis at a tertiary care institute-Genotype-phenotype correlations, and novel treatments. Dermatol Ther. 2020;33(6):e13816. doi:10.1111/dth.13816

107. Renner ED, Hartl D, Rylaarsdam S, et al. Comèl-Netherton syndrome defined as primary immunodeficiency. J Allergy Clin Immunol. 2009;124(3):536-43. doi:10.1016/j.jaci.2009.06.009.

108. Boussofara L, Ghannouchi N, Ghariani N, et al.Netherton's syndrome: the importance of eyebrow hair. Dermatol Online J 2007;13:21.

109. Chavanas S, Garner C, Bodemer C, et al. Localization of the Netherton syndrome gene to chromosome 5q32 by linkage analysis and homozygosity mapping.Am J Hum Genet 2000;66:914–921. doi:10.1086/302824.

110. Sarri CA, Roussaki-Schulze A, Vasilopoulos Y, et al. Netherton Syndrome: A Genotype-Phenotype Review. Mol Diagn Ther. 2017;21(2):137-152. doi:10.1007/s40291-016-0243-y.

111. Dolzhenko E, van Vugt JJ, Shaw RJ, et al. Detection of long repeat expansions from PCR-free whole-genome sequence data. Genome Res. 2017;27(11):1895-1903. doi:10.1101/gr.225672.117.

112. Gross AM, Ajay SS, Rajan V, et al. Copy-number variants in clinical genome sequencing: deployment and interpretation for rare and undiagnosed disease. Genet Med. 2019;21:1121–1130. doi:10.1038/s41436-018-0295-y.

113. Alfares A, Aloraini T, Subaie LA, et al. Whole-genome sequencing offers additional but limited clinical utility compared with reanalysis of whole-exome sequencing. Genet Med. 2018;20(11):1328-1333. doi:10.1038/gim.2018.41.

114.Clark MM, Stark Z, Farnaes L, et al. Meta-analysis of the diagnostic and clinical utility of genome and exome sequencing and chromosomal microarray in children with suspected genetic diseases. NPJ Genom Med. 2018;3:16. doi:10.1038/s41525-018-0053-8.

115. Śmigiel R, Królak-Olejnik B, Śniegórska D, et al. Is c.1431-12G>A A common European mutation of SPINK5? report of a patient with Netherton Syndrome. Balkan J Med Genet. 2017;19(2):81-84. doi:10.1515/bjmg-2016-0040.

116. Renner ED, Hartl D, Rylaarsdam S, et al. Comèl-Netherton syndrome defined as primary immunodeficiency [published correction appears in J Allergy Clin Immunol. 2009 Dec;124(6):1318]. J Allergy Clin Immunol. 2009;124(3):536-543. doi:10.1016/j.jaci.2009.06.009.

117.Kotlarz D, Ziętara N, Uzel G, et al. Loss-of-function mutations in the IL-21 receptor gene cause a primary immunodeficiency syndrome. J Exp Med. 2013;210(3):433-443. doi:10.1084/jem.20111229

118. Cagdas D, Mayr D, Baris S, et al. Genomic Spectrum and Phenotypic Heterogeneity of Human IL-21 Receptor Deficiency. J Clin Immunol. 2021 Aug;41(6):1272-1290. doi:10.1007/s10875-021-01031-5.

119. Ettinger R, Kuchen S, Lipsky PE. The role of IL-21 in regulating B-cell function in health and disease. Immunol. Rev. 2008;223:60–86. doi:10.1111/j.1600-065X.2008.00631.x.

120. Kuchen S, Robbins R, Sims GP, et al. Essential role of IL-21 in B cell activation, expansion, and plasma cell generation during CD4+ T cell-B cell collaboration. J Immunol 2007;179:5886-5896. doi:10.4049/jimmunol.179.9.5886.

121. Aranda CJ, Gonzalez-Kozlova E, Saunders SP, et al. IgG memory B cells expressing IL4R and FCER2 are associated with atopic diseases. Allergy. 2023;78:752- 766. doi:10.1111/all.15601.

122. Joosten MDW, Clabbers JMK, Jonca N, et al. New developments in the molecular treatment of ichthyosis: review of the literature. Orphanet J Rare Dis. 2022 Jul 15;17(1):269. doi:10.1186/s13023-022-02430-6.

123. Boskabadi H, Maamouri G, Mafinejad S. Netherton syndrome, a case report and review of literature. Iran J Pediatr. 2013;23:611–612.

124. Stoll C, Alembik Y, Tchomakov D, et al. Severe hypernatremic dehydration in an infant with Netherton syndrome. Genet Couns. 2001;12:237–243.

125. Sun JD, Linden KG. Netherton syndrome: a case report and review of the literature. Int J Dermatol. 2006 Jun;45(6):693-7. doi:10.1111/j.1365-4632.2005.02637.x. PMID: 16796630.

126. Fleckman P, Newell BD, Van Steensel MA, et al. Topical treatment of ichthyoses. Dermatol Ther. 2013;26:16–25. doi:10.1111/j.1529-8019.2012.01526.x.

127.Germann R, Schindera I, Kuch M, et al. Life threatening salicylate poisoning caused by percutaneous absorption in severe ichthyosis vulgaris. Hautarzt. 1996;47:624–627. doi:10.1007/s001050050479.

128. Viala J, Simon L, Le Pommelet C, et al. Agranulocytosis after application of silver sulfadiazine in a 2-month old infant. Arch Pediatr. 1997;4:1103–1106. doi: 10.1016/s0929-693x(97)88977-4.

129. Allen A, Siegfried E, Silverman R, et al. Significant absorption of topical tacrolimus in 3 patients with Netherton syndrome. Arch Dermatol. 2001;137:747–750.

130. Ramirez ME, Youseef WF, Romero RG, et al. Acute percutaneous lactic acid poisoning in a child. Pediatr Dermatol. 2006;23:282–285. doi: 10.1111/j.1525-1470.2006.00236.x.

131. Halverstam CP, Vachharajani A, Mallory SB. Cushing syndrome from percutaneous absorption of 1% hydrocortisone ointment in Netherton syndrome. Pediatr Dermatol. 2007;24:42–45. doi:10.1111/j.1525-1470.2007.00331.x.

132. Yan AC, Honig PJ, Ming ME, et al. The safety and efficacy of pimecrolimus, 1%, cream for the treatment of Netherton

syndrome. Arch Dermatol. 2010;146:57–62. doi:10.1001/archdermatol.2009.326.

133. Moutran R, Maatouk I. Development of multiple nevi and lentigines in a child with Netherton's syndrome treated with narrowband ultraviolet B phototherapy. Int J Dermatol. 2015;54:e271–e3. doi:10.1111/ijd.12797.

134. Singer R, Çopur M, Yüksel EN, et al. Ichthyosis linearis circumflexa in a child. Response to narrowband UVB therapy. J Dermatol Case Rep. 2015;9:110–2. doi:10.3315/jdcr.2015.1214.

135. Nouwen AEM, Schappin R, Nguyen NT, et al. Outcomes of systemic treatment in children and adults with Netherton syndrome: a systematic review. Front Immunol. 2022;13:864449.

136. Renner ED, Hartl D, Rylaarsdam S, et al. Comèl-Netherton syndrome defined as primary immunodeficiency. J Allergy Clin Immunol. 2009;124:536–43. doi:10.1016/j.jaci.2009.06.009.

137. Bonilla FA. Intravenous and subcutaneous immunoglobulin G replacement therapy. Allergy Asthma Proc. 2016;37:426–431. doi:10.2500/aap.2016.37.3987.

138. Small AM, Cordoro KM. Netherton syndrome mimicking pustular psoriasis: clinical implications and response to intravenous immunoglobulin. Pediatr Dermatol. 2016;33:e222–e3. doi:10.1111/pde.12856.

139. Magert HJ, Standker L, Kreutzmann P, et al. LEKTI, a novel 15-domain type of human serine proteinase inhibitor. J Biol Chem 1999;274:21499–21502. doi:10.1074/jbc.274.31.21499.

140. Chavanas S, Bodemer C, Rochat A, et al.Mutations in SPINK5, encoding a serine protease inhibitor, cause Netherton syndrome.Nat Genet 2000;25:141–142. doi:10.1038/75977.

141.Roberts RM, Mathialagan N, Duffy JY, et al. Regulation and regulatory role of proteinase inhibitors.Crit Rev Eukary Gene Express 1995;5(3-4):385–436. doi:10.1615/critreveukargeneexpr.v5.i3-4.80.

142. Folster-Holst R, Swensson O, Stockfleth E, et al. Comel-Netherton syndrome complicated by papillomatous skin lesions containing human papillomaviruses 51 and 52 and plane warts containing human papillomavirus 16. Br. J. Dermatol. 1999;140:1139–1143. doi:10.1046/j.1365-2133.1999.02892.x.

143. Li LA, Walsh S, McKay DR. Surgical management of a giant condyloma of Buschke-Lowenstein in a patient with Netherton syndrome using the pedicled anterolateral thigh flap–a case report. J. Plast. Reconstr. Aesthet. Surg. 2011;64:1533–1536. doi: 10.1016/j.bjps.2011.03.013.

144. Hintner H, Jaschke E, Fritsch P. Netherton syndrome: weakened immunity, generalized verrucosis and carcinogenesis. Hautarzt. 1980;31:428–432.

145. Krasagakis K, Ioannidou DJ, Stephanidou M, et al. Early development of multiple epithelial neoplasms in Netherton syndrome. Dermatology. 2003;207:182–184. doi:10.1159/000071791.

146. Buddenkotte J, Steinhoff M. Pathophysiology and therapy of pruritus in allergic and atopic diseases. Allergy. 2010;65:805-821. doi:10.1111/j.1398-9995.2010.01995.x.

147. Andreasen TH, Karstensen HG, Duno M, et al. Successful treatment with dupilumab of an adult with Netherton syndrome. Clin Exp Dermatol. 2020;45(7):915-917. doi:10.1111/ced.14317. Epub 2020 Jul 22. PMID: 32472705.

148. Мурашкин Н.Н., Опрятин Л.А., Бридан-Ростовская А.С., и др. Результаты комбинированной патогенетической терапии при синдроме Нетертона: клинический случай. Вопросы современной педиатрии. 2023;22(5):433-442. doi:10.15690/vsp.v22i5.2621.

149. Paller AS, Renert-Yuval Y, Suprun M, et al. An IL-17-dominant immune profile is shared across the major orphan forms of ichthyosis. J Allergy Clin Immunol. 2017;139(1):152-165. doi:10.1016/j.jaci.2016.07.019.

150. Barbieux C, Des Claustres MB, De la Brassinne M, et al. Duality of Netherton syndrome manifestations and response to ixekizumab. J Am Acad Dermatol. 2021;84(5):1476–1480. doi: 10.1016/j.jaad.2020.07.054.

151. Luchsinger I, Knopfel N, Theiler M, et al. Secukinumab therapy for Netherton syndrome.JAMA Dermatol. 2020;156(8):907–911. doi:10.1001/jamadermatol.2020.1019.

152. Blanchard SK, Prose NS. Successful use of secukinumab in Netherton syndrome. JAAD Case Rep. 2020;6(6):577–578. doi:10.1016/j.jdcr.2020.04.025.

153. Pontone M, Giovannini M, Filippeschi C, et al. Biological treatments for pediatric Netherton syndrome. Front Pediatr. 2022;10:1074243. doi:10.3389/fped.2022.1074243. PMID: 36619513; PMCID: PMC9822572.

154. Yalcin AD. A case of netherton syndrome: successful treatment with omalizumab and pulse prednisolone and its effects on cytokines and immunoglobulin levels. Immunopharmacol Immunotoxicol. 2016;38(2):162–166. doi:10.3109/08923973.2015.1115518. Epub 2015 Nov 23.

155. Volc S, Maier L, Gritsch A, et al. Successful Treatment of Netherton Syndrome with Ustekinumab in a 15-Year-Old Girl. Br. J. Dermatol. 2020;183(1):165–167. doi:10.1111/bjd.18892.

156. Di W-L, Mellerio JE, Bernadis C, et al. Phase I study protocol for ex vivo lentiviral gene therapy for the inherited skin disease, Netherton syndrome. Hum Gene Ther Clin Dev. 2013;24:182– 190. doi:10.1089/humc.2013.195.

157. Petrova EHA. Advances in understanding of Netherton syndrome and therapeutic implications. Expert Opin Orphan Drugs. 2020;8(11):455–487. doi:10.1080/21678707.2020.1857724.

Сведения об авторах

Бражникова Алёна Петровна – ассистент кафедры дерматовенерологии Санкт-Петербургского государственного педиатрического медицинского университета Министерства здравоохранения Российской Федерации. 194100, г. Санкт-Петербург, ул. Литовская 2. E-mail: alenapetrovna919@gmail.com. ORCID: 0000-0002-9800-7133.

Горланов Игорь Александрович – зав. кафедрой дерматовенерологии Санкт-Петербургского государственного педиатрического медицинского университета Министерства здравоохранения Российской Федерации. ORCID: 0000-0001-9985-6965.

Манылова Елена Сергеевна – врач-дерматовенеролог кожного отделения Санкт-Петербургского государственного педиатрического медицинского университета Министерства здравоохранения Российской Федерации. ORCID: 0000-0001-6765-981X.

Большакова Елена Семёновна – зав. кожным отделением Санкт-Петербургского государственного педиатрического медицинского университета Министерства здравоохранения Российской Федерации. ORCID: 0000-0003-3138-7116.

Минеева Ольга Константиновна – врач -дерматовенеролог кожного отделения Санкт-Петербургского государственного педиатрического медицинского университета Министерства здравоохранения Российской Федерации. ORCID: 0000-0002-6063-481X.

Соломатина Наталья Михайловна – врач-педиатр педиатрического отделения №2 Санкт-Петербургского государственного педиатрического медицинского университета Министерства здравоохранения Российской Федерации. AuthorID: 1257026.

Суспицын Евгений Николаевич – доцент кафедры общей и молекулярной медицинской генетики Санкт-Петербургского государственного педиатрического медицинского университета Министерства здравоохранения Российской Федерации. ORCID: 0000-0001-9764-2090.

Поступила 31.08.2024.

Статья принимает участие в Ермольевском конкурсе научных публикаций